

9. Fernandez N. Blood and endothelium in immune complex-mediated tissue injury / Nieves Fernandez, Sonia Jancar, Mariano Sanches Crespo // TRENDS in Pharmaceutical Sciences. – 2004. – № 10. – P. 512-517.
10. Nauser T. The kinetics of oxidation of GSH by protein-bound radicals / T. Nauser, W.H. Koppenol, J.M. Gebicki // Biochem. J. – 2005. – Vol. 392. – P. 693-701.
11. Strange R.C. Glutathione S-transferase: genetics and role in toxicology / R.C. Strange, P.W. Jones, A.A. Fryer // Toxicol. Lett. – 2000. – Vol. 112, № 3. – P. 357-363.
12. Warner D.S. Oxidants, antioxidants and the ischemic brain / D.S. Warner, H. Sheng, I. Batinic // The J. of Experimental Biology – 2004. – Vol. 207. – P. 3221-3231.

## СОСТОЯНИЕ АНТИОКСИДАНТНОЙ ГЛУТАТИОНОВОЙ СИСТЕМЫ И ПРОЦЕССОВ ПЕРЕКИСНОГО ОКИСЛЕНИЯ ЛИПИДОВ В КРОВИ МОРСКИХ СВИНОК С ЭКСПЕРИМЕНТАЛЬНЫМ АЛЛЕРГИЧЕСКИМ АЛЬВЕОЛИТОМ В РАЗНЫЕ ПЕРИОДЫ ЕГО ФОРМИРОВАНИЯ

*Б.Я. Мелех, М.С. Регеда, М.О. Качмарская*

**Резюме.** В данной работе установлено, что в условиях развития экспериментального аллергического альвеолита (ЭАА) возрастает концентрация малонового альдегида (МА). На 44-е сутки от начала эксперимента снижается концентрация восстановленного глутатиона и активности глутатионпероксидазы, что указывает на истощение восстановительного потенциала антиоксидантной глутатионовой системы. Полученные данные позволяют сделать вывод, что в патогенезе ЭАА важную роль играет дисбаланс между процессами перекисного окисления липидов и антиоксидантной защитой, что приводит к нарушению клеточного гомеостаза и развитию оксидативного стресса.

**Ключевые слова:** прооксидантная система, глутатионовая антиоксидантная система, экспериментальный аллергический альвеолит, глутатион, глутатионпероксидаза, глутатионредуктаза, глутатионтрансфераза.

## GLUTATHIONE ANTIOXIDANT SYSTEMS AND PROCESSES OF LIPID PEROXIDATION IN GUINEA PIGS BLOOD WITH EXPERIMENTAL ALLERGIC ALVEOLITIS IN DIFFERENT PERIODS OF ITS FORMATION

*B. Ya. Melekh, M.S. Regeda, M.O. Kachmarska*

**Abstract.** In this study it was found, that under the conditions of development of experimental allergic alveolitis (EAA) the concentration of MA was increased. On the 44th day of the experiment the concentration of reduced glutathione and glutathione peroxidase activity were decreased, indicating the depletion of reduction potential of the antioxidant glutathione system. The findings allow of concluding, that imbalance between lipid peroxidation and antioxidant protection plays an important role in the pathogenesis of EAA, which leads to disruption of cellular homeostasis and development of oxidative stress.

**Key words:** prooxidant system, glutathione antioxidant system, experimental allergic alveolitis, glutathione, glutathione peroxidase, glutathione reductase, glutathione transferase

Danylo Halytsky National Medical University (Lviv)

Рецензент – проф. В.Ф. Мислицький

Buk. Med. Herald. – 2013. – Vol. 17, № 4 (68). – P. 98-100

Надійшла до редакції 14.10.2013 року

© Б.Я. Мелех, М.С. Регеда, М.О. Качмарська, 2013

УДК 616.36-002:615.032-547.261-076-092.9

*Н.И. Молчанюк*

## УЛЬТРАСТРУКТУРА ГЕПАТОЦИТОВ КРЫС В РАННИЕ СРОКИ ПОСЛЕ ВНУТРИБРЮШИННОГО ВВЕДЕНИЯ МЕТАНОЛА

ГУ "Институт глазных болезней и тканевой терапии им. В.П. Филатова НАМН Украины", г. Одесса

**Резюме.** Электронно-микроскопически исследовались гепатоциты (ГП) крыс линии Вистар через 25 и 40 минут, 1 и 3 суток после однократного внутрибрюшинного введения метанола из расчета 0,75 г/кг массы тела. Показано, что в ГП в динамике исследования развивается ряд альтернативных изменений, однако они охватывают лишь часть клеток печени и носят, в основном, реактивный характер. Метанол, в первую очередь, вы-

зывает изменения ультраструктуры митохондрий, что свидетельствует о ранних нарушениях энергетических процессов в клетках печени, а также изменения количества и структурных особенностей гранул гликогена, указывающих на влияние этого токсического вещества на углеводный обмен в печени.

**Ключевые слова:** гепатоциты, метанол, ультраструктура.

© Н.И. Молчанюк, 2013

**Введение.** Метиловый спирт (метанол) широко используется в качестве промышленного органического растворителя. Кроме того, разрабатывается план применения его в качестве альтернативного топлива и источника энергии. Доступность и широкое использование метанола увеличивает вероятность случайного или хронического воздействия его на организм. В последние годы участились случаи отравления населения, как в Украине, так и других странах, метанолом. В связи с этим возникает важность изучения механизмов его токсичности, особенно в малых дозах, для человека, а также для других живых существ. Известно, что употребление метанола человеком в однократной дозе от 30 до 100 мл приводит к летальному исходу. Описано, что первично метанол поражает зрительный нерв, сетчатку и ткани головного мозга [7, 8]. В литературных источниках найдены единичные работы, посвященные изучению физиологических и морфологических изменений, а также определению биохимических показателей в сетчатке и зрительном нерве экспериментальных животных, вызванных действием метанола [6, 7, 8]. Рядом авторов опубликованы данные о нарушении механизмов регуляции системы иммунитета и перекисного окисления липидов при остром отравлении метанолом [3, 4].

Кроме того известно, что основная антиоксидантная функция в организме осуществляется клетками печени. В литературе представлены данные о том, что сам по себе метанол обладает умеренной токсичностью, однако в результате его окисления в печени образуются промежуточные продукты полураспада: формальдегид и муравьиная кислота, обладающие высокой токсичностью.

О токсическом влиянии многих веществ на структурные элементы печени имеются данные в литературе [1, 2, 5]. Однако работ, посвященных глубокому изучению влияния метанола на ультраструктуру печени, за последнее десятилетие нами не выявлено.

В связи с вышеизложенным в лаборатории электронной микроскопии института проводятся обширные экспериментальные исследования действия метанола в различных дозировках на ультраструктуру тканей глаза и ряда внутренних органов.

**Цель исследования.** Установить ультраструктурные изменения гепатоцитов (ГП) белых крыс в ранние сроки после однократного внутрибрюшинного введения метанола.

**Материал и методы.** Работа выполнена на 16 взрослых белых крысах линии Вистар массой 250-300 г, подразделенных на две группы: I – опытная, в которой крысам внутрибрюшинно, однократно вводили метанол из расчета 0,75 г/кг массы тела. Для крыс эффект ЛД<sub>50</sub> при внутрибрюшинном введении метанола достигается в дозе 9,5 г/кг массы тела животного. II группа – контрольные животные, которым вводили физраствор в

эквивалентном объеме. Изучался материал через 25 и 40 минут, одну и трое суток после введения метанола. Исследовалась ультраструктура ГП белых крыс. Эвтаназия животных осуществлялась методом декапитации в соответствии с "Требованиями биоэтики Хельсинской декларации об этическом регулировании медицинских исследований". Затем производился забор материала и его обработка для электронно-микроскопического исследования по общепринятой методике. Изучались и фотографировались объекты в электронном микроскопе ПЭМ-100-01.

#### **Результаты исследования и их обсуждение.**

При электронно-микроскопическом исследовании через 25 минут после введения метанола часть ГП имеют ультраструктуру, аналогичную контрольной группе животных, у другой части ГП в цитоплазме выражены признаки внутриклеточного отека и распыление гранул гликогена. Сами гранулы гликогена электронноплотные, имеют более компактную структуру чем в контроле. Митохондрии во всех ГП имеют нормальную ультраструктуру и значительное увеличение количества митохондрий, плотно контактирующих друг с другом и хорошо структурно организованных (рис. 1, 2).

Через 40 минут после введения метанола наблюдаются клетки с признаками, описанными в предыдущем сроке, однако элементы отека в ряде ГП выражены в большей степени. В цитоплазме отмечается незначительное уменьшение количества электронноплотных гранул гликогена, а также увеличение количества липидных капелек.

Через одни сутки после введения метанола в печени часть ГП сохраняет нормальную ультраструктуру, другая часть отличается наличием признаков отека цитоплазмы и внутримитохондриального матрикса с деструкцией крист у части митохондрий. Митохондрии окружены единичными цистернами или собранными в стопки элементами зернистой эндоплазматической сети (ЗЭС). На периферии цитоплазмы ГП определяются единичные мелкие лизосомы и фаголизосомы. Гранулы гликогена рассредоточены по всей цитоплазме ГП, их структура аналогична, описанной выше. Однако ряд гранул гликогена практически полностью разрушены.

Через трое суток, в отличие от материала предыдущего срока, выявляется больше ГП с признаками внутриклеточного отека, с уменьшенным числом типичных внутриклеточных органелл и полной их альтерацией в перинуклеарной области клеток. Узкие, короткие цистерны ЗЭС, собранные в небольшие стопки, располагаются на периферии клетки. Незначительное число гранул гликогена, в виде плотных комков, рассредоточено диффузно по всей цитоплазме, от некоторых из них остались "тени" (рис. 3). В ряде ГП отмечается увеличение количества митохондрий с элементами деструкции крист. В цитоплазме наблюдается также скопления вторичных

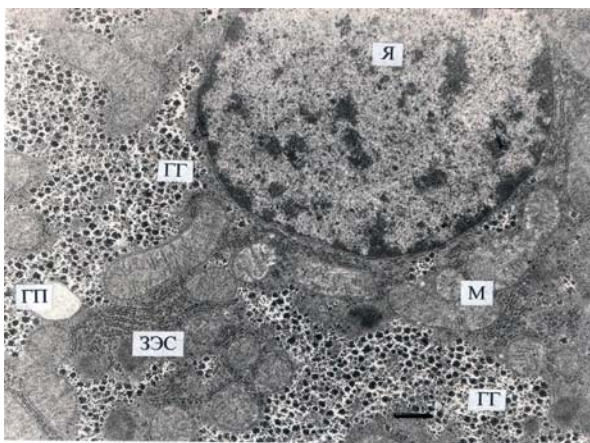


Рис. 1. Ультраструктура гепатоцита крысы через 25 минут после введения физнапряжения. Фрагмент клетки с крупным ядром и перинуклеарной цитоплазмой, содержащей элементы ЗЭС, митохондрии и гранулы гликогена. Электронная микрофотография. Масштабный отрезок 1 мкм. Условные обозначения: ГП – гепатоцит, Я – ядро, ЗЭС – зернистая эндоплазматическая сеть, М – митохондрии, ГГ – гранулы гликогена

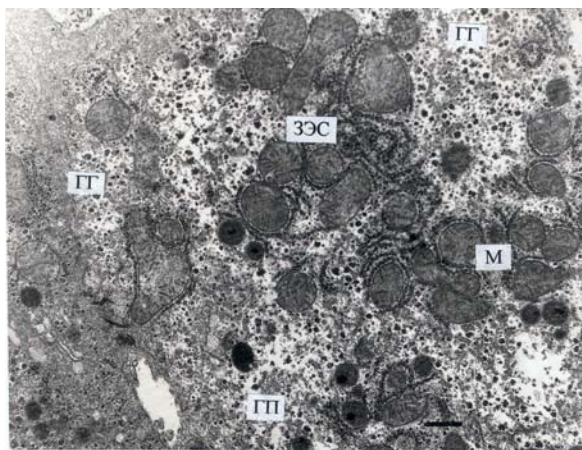


Рис. 2. Ультраструктура гепатоцита крысы через 25 минут после введения метанола. Очаговое просветление цитоплазмы, уменьшение числа и изменение структуры гранул гликогена. Электронная микрофотография. Масштабный отрезок 1.4 мкм. Условные обозначения: ГП – гепатоцит, ЗЭС – зернистая эндоплазматическая сеть, М – митохондрии

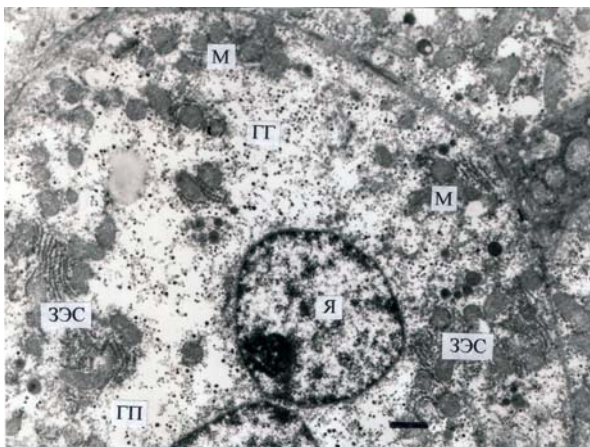


Рис. 3. Ультраструктура гепатоцита крысы через трое суток после введения метанола. В электронно-прозрачной цитоплазме ГП альтерация части органелл и распыление небольшого числа гранул гликогена с компактной структурой. Электронная микрофотография. Масштабный отрезок 2 мкм. Условные обозначения: ГП – гепатоцит, Я – ядро, ЗЭС – зернистая эндоплазматическая сеть, М-митохондрии, ГГ- гранулы гликогена

лизосом. В то же время, часть ГП имеет структуру близкую к нормальной.

Проведенные исследования показали, что, несмотря на введения малой дозы метанола (0,75 г/кг массы тела крыс) в печени наблюдаются изменения ультраструктуры ГП. Однако в динамике изучения материала (от 25 минут до трёх суток) мы отметили, что эти изменения охватывают лишь часть ГП и носят, в основном, реактивный характер, что свидетельствует об их обратимости в случае прекращения воздействия токсического фактора. При изучении материала нами отмечена различная степень выраженности и глубина проявлений патологических изменений ультраструктур ГП у разных животных, что, очевидно, связано с их восприимчивостью к данному токсическому веществу. Следует также особо

отметить, что при использованных дозах метанола проявляется его выраженное влияние на митохондрии, что свидетельствует о ранних нарушениях энергетических процессов в клетках печени. Кроме этого, наблюдавшиеся изменения количества и структурных особенностей гранул гликогена указывают на влияние этого токсического вещества на углеводный обмен в ГП.

### Выводы

1. Метанол, в сравнительно небольшой дозе, вызывает патологические изменения ультраструктур в клетках печени.

2. В начальные сроки в гепатоцитах наблюдается изменение структуры и расположения гранул гликогена и проявляется компенсаторная реакция со стороны митохондрий, выражающаяся в увеличении их количества.

3. В динамике в гепатоцитах отмечается нарастание альтеративных изменений ультраструктур, особенно митохондрий, сопровождающиеся выраженным отеком цитоплазмы.

### Перспективы дальнейших исследований.

Полученные нами результаты исследования являются фрагментом комплексного изучения влияния метанола на ткани печени и другие органы. Дальнейшее более углубленное и расширенное изучение влияния данного токсического вещества на исследуемые структуры, вероятно, даст возможность понимания более тонких механизмов поражения ультраструктуры печени, других органов и всего организма в целом.

### Література

1. Гайдаш А.А. Ультраструктура печени при действии малых доз фтора/ А.А. Гайдаш, О.А. Бабенко, Р.С. Баширов // Бюл. сибир. мед. – 2011. – № 3. – С. 168-170.
2. Морфологическая оценка свободнорадикальных процессов при эндотоксиновом поражении печени / А.А. Бабанин, Н.А.Захарова, Т.В. Семенова [и др.] // Морфология. – 2009. – Т. 3, № 2. – С. 5-11.

3. Серов В.В. Нарушения механизмов регуляции системы иммунитета при остром отравлении метанолом и их коррекция: автореф. дисс. на соиск. учен. степени канд. биол. наук: 03.00.13 / Серов Вадим Вадимович. – Саратов, 2007. – 21с.
4. Серов В.В. Влияние острого отравления метанолом на перекисное окисление липидов и концентрацию в крови кортикостерона / В.В. Серов, П.Ф. Забродский, В.Ф. Киричук // Вестн. нов. мед. технологий. – 2007. – Т. XIV, № 1. – С. 81.
5. Состояние дыхательной цепи митохондрий печени крыс с экспериментальным токсическим гепатитом / А.П. Ширяева, Е.В. Байдюк, А.В. Аркадьева [и др.] // Цитология. – 2007. – Т.49, № 2. – С. 125-132.
6. Электрофизиологические и морфологические показатели, состояние зрительного анализатора в динамике применения трофина при интоксикации метанолом / В.И. Цимбалюк, А.Т. Носов, Л.Л. Чеботарёва, В.А. Васюта // Укр. нейрохірург. ж. – 2004. – № 3. – С. 97-102.
7. Retinal toxicity in methanol poisoning / J.L. Treichel, T.G. Murray, T.C. Burton [et al.] // Retina. – 2004. – Vol. 24. – P. 309-312.
8. Oxidative stress induced by methotrexate alone and in the presence of methanol in discrete regions of the rodent brain, retina and optic nerve / R. Rajamani, A. Muthuvel, M. Senthilvelan, R. Sheeladevi // Toxicol. Lett. – 2006. – Vol. 12, № 5. – P. 12-15.

## УЛЬТРАСТРУКТУРА ГЕПАТОЦИТІВ ЩУРІВ У РАННІ ТЕРМІНИ ПІСЛЯ ВНУТРІШНЬОЧЕРЕВНОГО УВЕДЕННЯ МЕТАНОЛУ

*Н.І. Молчанюк*

**Резюме.** Електронно-мікроскопічно досліджувалися гепатоцити (ГП) щурів лінії Вістар через 25 і 40 хвилин, одну і три доби після одноразового внутрішньочеревного уведення метанолу з розрахунку 0,75 г/кг маси тіла. Показано, що в ГП у динаміці дослідження розвивається ряд альтеративних змін, проте вони охоплюють лише частину клітин печінки і носять, в основному, реактивний характер. Метанол, у першу чергу, викликає зміни ультраструктури митохондрий, що свідчить про ранні порушення енергетичних процесів у ГП, а також зміни кількості і структурних особливостей гранул глікогену, що вказують на вплив цієї токсичної речовини на вуглеводний обмін у клітинах печінки.

**Ключові слова:** гепатоцити, метанол, ультраструктура.

## THE ULTRASTRUCTURE OF THE RATS' HEPATOCYTES SOON AFTER METHANOL INTRAPERITONEAL INJECTION

*N.I. Molchaniuk*

**Abstract.** The Wistar rats' hepatocytes (GP) were studied 25 and 40 minutes, 24 and 72 hours after a single intraperitoneal methanol introduction at 0,75 g for a kilogram of their weight. It was shown, that some alternative changes develop in the GP during the study, but they only involve a part of the liver cells and they are mainly reactive in nature. Methanol, in the first place, causes some changes in the mitochondria ultrastructure, indicating the early disorders of energy processes in the liver, as well as changes in the number and structural features of glycogen granules, indicating the impact of this toxic substance on carbohydrate metabolism in the liver cells.

**Key words:** hepatocytes, methanol, ultrastructure.

SU Filatov institute of eye diseases and tissue therapy of the  
National academy of medical science of Ukraine (Odessa)

Рецензент – проф. І.С. Давиденко

Buk. Med. Herald. – 2013. – Vol. 17, № 4 (68). – P. 100-103

Надійшла до редакції 16.09.2013 року

© Н.І. Молчанюк, 2013

УДК 616-089.882+616-089+616.314.17-008.1

*З.Р. Ожоган, Н.П. Махлинець, Н.М. Павелко, І.З. Чубій, О.В. Довганич*

## ВЕСТИБУЛОПЛАСТИКА ЯК НЕОБХІДНИЙ КРОК У КОМПЛЕКСНОМУ ЛІКУВАННІ ХВОРИХ НА ГЕНЕРАЛІЗОВАНИЙ ПАРОДОНТИТ ІЗ МІЛКИМ ПРИСІНКОМ РОТА

ДВНЗ «Івано-Франківський національний медичний університет»

**Резюме.** Обстежено 120 хворих на генералізований пародонтит із мілким присінком рота, хронічний перебіг. Хворим проводилось комплексне терапевтичне та хірургічне лікування. З метою порівняльної характеристики проведених методів лікування здійснювали клінічно-лабораторні методи дослідження, які показали

перевагу запропонованого методу хірургічного лікування хворих на генералізований пародонтит із мілким присінком рота.

**Ключові слова:** мілкий присінок рота, генералізований пародонтит, вестибулопластика, кверцетин.

© З.Р. Ожоган, Н.П. Махлинець, Н.М. Павелко, І.З. Чубій, О.В. Довганич, 2013