

К ВОПРОСУ УПОРЯДОЧЕНИЯ КЛАССИФИКАЦИИ КИСТ ЧЕЛЮСТЕЙ

Д.С. Аветиков, И.В. Яценко, Н.А. Соколова

Резюме. Работа посвящена сравнительной характеристике классификаций кист челюстей. Изучая этот вопрос, авторы, в первую очередь, поставили перед собой цель найти оптимальный вариант классификации кист челюстей с учетом, прежде всего, интересов практической стоматологии.

Проанализировав большой объем литературы, сделан вывод, что в настоящий момент нет единого мнения по вопросу классификации кист челюстей, хотя этой проблемой занималось большое число авторов. На наш взгляд, все же наиболее приемлемой классификацией кист челюстей, на сегодня, остается классификация кист, предложенная коллективом авторов во главе с И.И. Ермолаевым (1975). Классификация, в первую очередь, учитывает интересы практической стоматологии с одной стороны, а с другой стороны, в определенной степени отвечает запросам научной медицины.

Ключевые слова: фолликулярная киста, киста прорезывания зубов, киста резцового канала, классификация кист челюстей.

ON THE PROBLEM OF REGULATING A CLASSIFICATION OF GNATHIC CYSTS

D.S. Avetikov, I.V. Yatsenko, N.A. Sokolova

Abstract. The paper deals with a comparative characteristic of gnathic cysts. When studying this problem, the authors set a goal before themselves, in the first place, to find an optimal variant of a classification of gnathic cysts with special regard, above all, for the interests of practical stomatology. Having analyzed a great amount of literature, a conclusion has been arrived at to the effect that to-date there isn't a common opinion although a great number authors were engaged in this problem. To our way of thinking nowadays the most acceptable classification of gnathic cysts proposed by a group of authors headed by I.I. Yermolaiev (1975). The classification, on the one hand, takes into account the interests of practical stomatology and, on the other hand, meets the requirement of scientific medicine.

Key words: follicular cyst, teething cyst, incisive canal cyst, gnathic cysts classification.

HSEIU "Ukrainian Medical Stomatologic Academy" (Poltava, Ukraine)

Рецензент – проф. О.Б. Беліков

Buk. Med. Herald. – 2012. – Vol. 16, № 3 (63), part 1. – P. 173-176

Надійшла до редакції 07.06.2012 року

© Д.С. Аветиков, И.В. Яценко, Н.А. Соколова, 2012

УДК 616.716.1/4-006.04-089.23

В.П. Баштан, О.Є. Муковоз*, І.М. Пічкур, В.Л. Фісун**, Б.М. Різник*

ОРТОПЕДИЧНА РЕАБІЛІТАЦІЯ ХВОРИХ ПІСЛЯ РЕЗЕКЦІЙ ЩЕЛЕП
З ПРИВОДУ ЗЛОЯКІСНИХ НОВОУТВОРЕНЬ (ЗА ДАНИМИ
ПОЛТАВСЬКОГО ОНКОЛОГІЧНОГО ДИСПАНСЕРУ)

*ВДНЗУ «Українська медична стоматологічна академія» м. Полтава, Україна

**Полтавський обласний клінічний онкологічний диспансер, Україна

Резюме. Позитивні результати протезування у хворих, які повністю адаптувалися та покращили якість свого життя після складних операцій на щелепах, свід-

чать про перспективність проведення подальшої ортопедичної реабілітації.

Ключові слова: протезування, ортопедична реабілітація, злоякісні новоутворення щелеп.

Вступ. Онкоепідеміологічна ситуація в Україні та окремих її регіонах є несприятливою [4, 5, 6, 8, 12]. Зокрема у Полтаві та області, на підставі даних канцер-реєстру Полтавського обласного клінічного онкологічного диспансеру (ПОКОД) за 2008-2011 рр., встановлено безперервне зростання рівня онкологічної захворюваності населення. Так, якщо в 1980 р. число вперше зареєстрованих хворих складало 238,3 осіб на 100 тис. населення, то в 1996 р. ця величина досягла 309,4 на 100 тис. населення по Україні [12] та 385,9 – на Полтавщині [11], то вже

на 2011 р. вона становить понад 341,2 на 100 тис. населення. Це свідчить про інтенсивність та масштабність цього процесу.

За рубежем і в онкологічних клініках Росії проводиться активна реабілітація осіб даної категорії, починаючи з пластичної хірургії і закінчуючи протезуванням [2, 9, 10]. Для України протезування не є новим методом, але до нього досить мало звертаються в онкологічних диспансерах [3, 10].

Мета дослідження. Покращення життя хворих після оперативних втручань на щелепах з

приводу видалення злоякісних новоутворень шляхом ортопедичної реабілітації.

Матеріал і методи. У ПОКОД на обліку перебуває 30304 особи зі злоякісними новоутвореннями різної локалізації. У 2010 році взято на облік 4739 хворих, яким вперше був встановлений діагноз – злоякісне новоутворення, серед них 119 осіб з онкологічною патологією щелепно-лицевої ділянки по місту Полтава. За 2011 рік на Полтавщині вже зареєстровано 5129 випадків злоякісних новоутворень, із них 126 з локалізацією в щелепно-лицевій ділянці, що складає 8,5 випадку на 100 тис. населення. За останні десять років у Полтавському обласному клінічному онкологічному диспансері (ПОКОД) проведено комплексне та комбіноване лікування хворим на захворювання щелепно-лицевої ділянки (табл. 1).

На основі ретроспективного аналізу архівних історій хвороб, амбулаторних карток хворих на злоякісні новоутворення щелепно-лицевої ділянки, даних комп'ютерних досліджень голови та шиї, ортопантограм встановлено, що у ПОКОД протягом 2001-2011рр. виконано понад 170 оперативних втручань в щелепно-лицевій ділянці з приводу видалення злоякісних пухлин на стадіях розвитку T₂-T₃₋₄, N₁, M₀ після хіміопроменевого лікування. За час роботи в Центрі реабілітації онкологічних хворих при ПОКОД з 2002 по 2006 роки Беліковим О.Б. проведена ортопедична реабілітація 54 онкологічних осіб [3], а з 2011 року по теперішній час – чотири протезування для соціальної реабілітації хворих після досить складних та каліцьких операцій.

При написанні кандидатської дисертації «Розробка оперативних доступів, утворюючих ретенційні пункти в кістках та м'яких тканинах при видаленні злоякісних пухлин щелепно-лицевої ділянки для ортопедичної реабілітації»

нами в основну групу відбиралися особи із захворюваннями на рак слизової оболонки рота, альвеолярного відростка, м'якого та твердого піднебіння, дна порожнини рота, в яких виявлено проростання або метастазування процесу у верхню або нижню щелепи. На доопераційному етапі, за даними комп'ютерних томограм та ортопантограм, планувався рівень резекції щелепи в місці ураження. Об'єм оперативного втручання узгоджувався зі стоматологом-ортопедом, одержували попередні відбитки зі щелепи, на яких моделювався хід операції та виготовлявся підготовчий протез, так би мовити «пілотний», завдяки якому можна було судити про можливість післяопераційного протезування.

Результати дослідження та їх обговорення. Наводимо приклад результату протезування хворого 56 років, у якого діагностовано рак слизової оболонки дна порожнини рота на стадії розвитку захворювання T₃N₀M₀ з проростанням у нижню щелепу справа (рис. 1).

Хворому проведено три курси хіміотерапії та променевої терапії і виконано електровисічення дна порожнини рота, гемірезекцію правої нижньої щелепи з перев'язуванням зовнішньої сонної артерії справа та шийною лімфоденектомією.

Резекція щелепи проведена на рівні альвеолярних відростків від 6-го до 4-го зубів. Після повного загоювання рани в ділянці резекції хворому зняті відбитки для виготовлення протеза (рис. 2).

Виготовлений резекційний частковий пластинковий протез з еластичною прокладкою, литими опорно-утримуючими кламерами на 47, 37 зуби та утримуючим багатоланковим кламером у ділянці 42, 41, 31 зубів (рис. 3).

Після протезування всі хворі відмічають значне покращення зовнішнього вигляду, функ-

Таблиця 1
Оперативні втручання, виконані в Полтавському клінічному онкологічному диспансері (2001-2011 рр.) з приводу злоякісних пухлин щелепно-лицевої ділянки

№ п/п	Назви комбінованих операцій	Кількість
1.	Екстирпація верхньої щелепи. Перев'язка зовнішньої сонної артерії. Правобічна шийна лімфоденектомія	11
2.	Резекція верхньої щелепи з перев'язкою зовнішньої сонної артерії та шийною лімфоденектомією	14
3.	Резекція нижньої щелепи з перев'язкою зовнішньої сонної артерії з шийно-надключичною лімфоденектомією	14
4.	Гемірезекція нижньої щелепи з перев'язкою зовнішньої сонної артерії та шийною лімфоденектомією	13
5.	Видалення пухлин твердого піднебіння	45
6.	Електровисічення дна порожнини рота. Операція Ванаха	48
7.	Інші види оперативних втручань	25
Всього:		170
	Кількість хворих, запротезованих Беліковим О.Б.(2002-2006)	54
	Кількість хворих, запротезованих за період 2011-2012	4

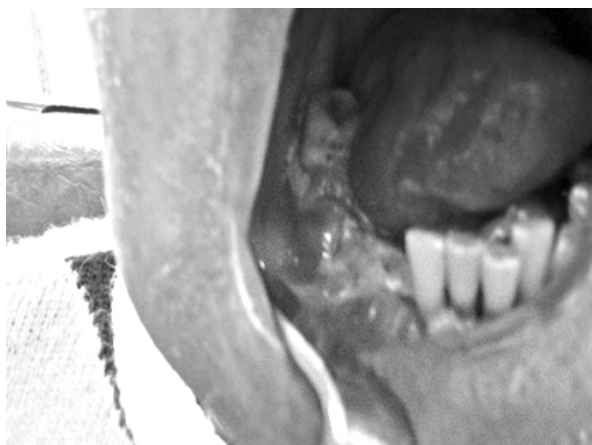

Рис. 1. Метастаз пухлини у праву нижню щелепу (від 3^{го} до 6^{го} зуба): вид спереду

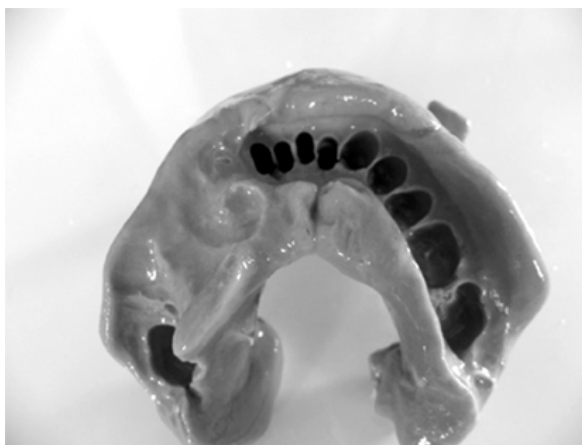
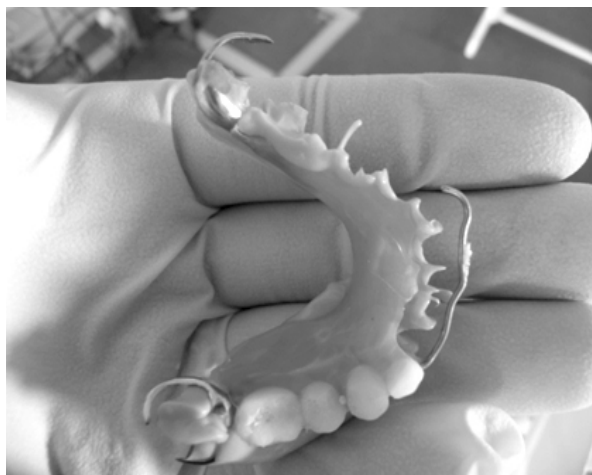
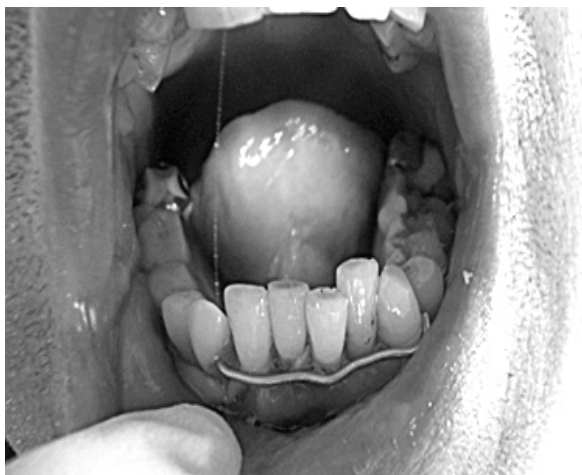

Рис. 2. Відбиток з ділянки резекції



а



б

Рис. 3. Пострезекційний протез: а – конструкція з еластичною підкладкою та багатоланковим вестибулярним кламепром; б – встановлення протеза (вид спереду)

Таблиця 2

Порушення, які виникають у післяопераційному періоді

№ п/п	Назва порушення	У хворих, які не запротезовані	У запротезованих хворих
1.	Зовнішнього дихання	26	-
2.	Жування	32	1
3.	Ковтання їжі	28	1
4.	Порушення мовлення	22	-
5.	Відкриття рота	10	-
6.	Косметичні дефекти обличчя	32	4
7.	Порушення психоемоційного стану	32	1

цій жування, дихання, мовлення, психоемоційного стану (табл. 2).

При диспансерному обстеженні осіб, які були запротезовані, даних за продовження хвороби не спостерігалось, значно покращився психоемоційний стан, соціальна адаптація була в 100 %, хворі продовжували працювати на посадах до хвороби. У них не спостерігалось контрактур жувальних і щіч-

них м'язів, скронево-нижньощелепного суглоба, утрудненого відкриття рота, яке мало місце в 79 % не запротезованих осіб.

Загальний вигляд обличчя без видимої деформації, тільки у двох осіб спостерігалось опущення кута рота при усмішці (рис. 4).

При обстеженні хворих не відмічено порушення зовнішнього дихання (за даними спіромет-

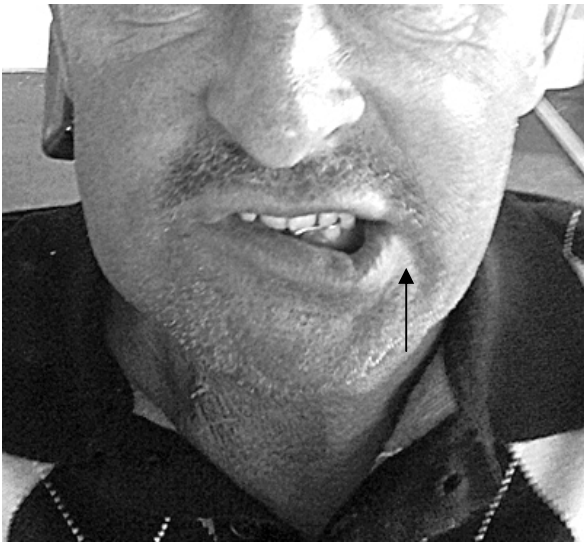


Рис. 4. Опущення кута рота при усмішці (післяопераційне ускладнення)

рії) та порушення тону м'язів жувальних м'язів (за даними електроміографії), що мало місце в 98 % не запротезованих осіб. При огляді запротезованих осіб логопедом у 82 % не виявлено порушень мовленнєвої функції, фонетики і артикуляції, що відмічають у хворих, яким не проведено протезування [1, 7].

Висновок

Протезування онкологічних хворих після резекцій, гемірезекцій та екстирпації щелеп є необхідним для реабілітації. Завдяки йому, пацієнти мають можливість вести повноцінне життя після складних операцій з приводу видалення злоякісних новоутворень щелепно-лицевої ділянки.

Література

1. Агапов В.В. Профілактика спотворень звукоутворення у хворих з набутими дефектами верхньої щелепи / В.В. Агапов // *Стоматологія ХХІ століття. Клінічні та лабораторні аспекти щелепно-лицевого протезування: матеріали Всеросійського форуму.* – Перм, 2003. – С. 117-119.
2. Арсеніна О.І. Раннє протезування дітей та підлітків з дефектами верхньої щелепи після резекції з приводу пухлини / О.І. Арсеніна,

Г.Н. Татур // *Ортодент-інфо.* – 2000. – № 1-2. – 1994. – № 6. – С. 30-35.

3. Беликов А.Б. Ортопедическая реабилитация больных с послеоперационными дефектами челюстей и мягких тканей лица: дис. на соиск. уч. степ. доктора мед. наук: спец. 14.01.22 / Беликов Александр Борисович. – Полтава, 2006. – 345 с.
4. Контингенти хворих на злоякісні новоутворення в Україні - оцінка повноти та якості інформації / З.П. Федоренко, А.В. Гайсенко, Л.О. Гулак [и др.] // *Клін. онкол.* – 2011. – № 3. – С. 4-8.
5. Напалков Н.П. *Общая онкология* / Н.П. Напалков. – Ленинград: Медицина, 1989. – 648 с.
6. *Онкология щелепно-лицевой делянки: [Навч. посібник для студентів та лікарів-інтернів - стоматологів]* / О.В. Рибалов, А.Л. Одабашьян, Н.О. Соколова, Л.М. Саяпіна. – Полтава, 1999. – 109 с.
7. Павленко О.В. Профілактика і лікування фонетико-лінгвістичних змін при стоматологічних втручаннях / О.В. Павленко, І.М. Шупяцький // *Укр. стоматол. альманах.* – 2002. – № 1. – С. 28-30.
8. Пачес А.И. *Пухлины головы та ший* / А.И. Пачес. – М.: Медицина, 1983. – 415 с.
9. Реконструктивно-восстановительные операции в хирургии местно-распространенных злокачественных опухолей головы и шеи / В.С. Процьк, О.В. Кравец, А.М. Трємбач [и др.] // *Клін. онкол.* – 2011. – № 1. – С. 36-39.
10. Різник Б.М. Особливості ортопедичного лікування хворих з дефектами піднебіння різної етіології: матер. Всеукр. наук.-практ. конф. [“Актуальні проблеми ортопедичної стоматології та ортодонтії”], (Полтава, 17-18 травня 2000 р.) / Б.М. Різник. – Полтава: Укр. мед. стомат. академ., 2000. – С. 103-104.
11. Соколова Н.А. Аналіз захворюваності злоякісними новоутвореннями щелепно-лицевої ділянки населення Полтавської області / Н.А. Соколова : матеріали ІІІ (Х) з'їзду Асоціації стоматологів України. – Полтава, 2008. – С. 327.
12. Шалімов С.О. Розповсюдженість злоякісних новоутворень в популяції України / С.О. Шалімов. – К.: Преса України, 1997. – 255 с.

ОРТОПЕДИЧЕСКАЯ РЕАБИЛИТАЦИЯ БОЛЬНЫХ ПОСЛЕ РЕЗЕКЦИЙ ЧЕЛЮСТЕЙ ПО ПОВОДУ ЗЛОКАЧЕСТВЕННЫХ НОВООБРАЗОВАНИЙ (ПО ДАННЫМ ПОЛТАВСКОГО ОБЛАСТНОГО ОНКОДИСПАНСЕРА)

В.П. Баиштан, О.Е. Муковоз, И.М. Пичкур, В.Л. Фисун, Б.М. Ризник

Резюме. Положительные результаты протезирования у больных, которые полностью адаптировались и улучшили качество своей жизни после сложных операций на челюстях, свидетельствуют о перспективности проведения дальнейшей ортопедической реабилитации.

Ключевые слова: протезирование, ортопедическая реабилитация, злокачественные новообразования челюстей.

ORTHOPEDIC REHABILITATION OF PATIENTS AFTER A RESECTION
OF THE JAWS FOR MALIGNANT NEOPLASMS (BASED ON THE FINDINGS
OF THE POLTAVA ONCOLOGICAL CENTER)

B.P. Bashtan, O.Ye. Mukovoz, I.M. Pichkur, V.L. Fisun, B.M. Riznyk

Abstract. The positive results of tooth replacement in patients who have completely adapted and improved the quality of their life after complicated operations on the jaws are indicative of the prospects of further orthopedic rehabilitation.

Key words: tooth replacement, orthopedic rehabilitation, malignant tumors of jaws.

Regional Clinical Oncology Center (Poltava, Ukraine),
HSEE «Ukrainian Medical Stomatological Academy» (Poltava, Ukraine)

Рецензенти: проф. О.Б. Беліков,
доц. Н.Б. Кузняк

Buk. Med. Herald. – 2012. – Vol. 16, № 3 (63), part 1. – P. 176-180

Надійшла до редакції 27.06.2012 року

© В.П. Баштан, О.Є. Муковоз, І.М. Пічкур, В.Л. Фісун, Б.М. Різник, 2012

УДК 616.341-018-098-085

А.С. Буйко

КЛИНИЧЕСКИЕ И СОЦИАЛЬНЫЕ РЕЗУЛЬТАТЫ 20-ЛЕТНЕГО
КРИОХИРУРГИЧЕСКОГО ЛЕЧЕНИЯ ЗЛОКАЧЕСТВЕННЫХ
ЭПИТЕЛИАЛЬНЫХ ОПУХОЛЕЙ I И II СТАДИЙ КОЖИ ВЕК
И ПЕРИОРБИТАЛЬНОЙ ОБЛАСТИ

ГУ «Институт ГБ и ТТ им. В. П. Филатова», НАМН Украины, г. Одесса, Украина

Резюме. Представлены результаты ретроспективного анализа криогенного лечения злокачественных эпителиальных опухолей (ЗЭО) кожи век I и II стадий 1584 последовательных пациентов, лечившихся в период 1991-2010 гг. Из них 177 пациентов (11,2 %) с рецидивом после неадекватного лечения по месту жительства. Средний возраст (M±SD): мужчин [всего 607 (38,3 %)] – 63,4±12,3 года, женщин [всего 977 (61,7 %)] – 64,4±12,5 лет. Криодеструкция опухолей проводилась оригинальными криогенной установкой и методикой. Представлены и обсуждаются непосредственные и отдаленные результаты лечения, частота рецидивов опухоли в зависимости от стадии, локализации, клеточного типа, структуры роста, а также первичных опухолей и рецидивов. При-

водится частота рецидивов опухоли в разные временные периоды. При опухолях I стадии рецидивы были в 58 случаях (4,1 %) в сроки от 11 до 152 месяцев, медиана 37 мес. При опухолях II стадии – 8 случаев рецидивов (5,1 %) в сроки от 19 до 68,9 мес. (медиана 33 мес.). Результаты лечения обосновываются и сравниваются с таковыми «золотого» стандарта хирургического лечения ЗЭО кожи век по экономическим и социальным показателям, определяющим эффективность лечения.

Ключевые слова: криохирurgia, злокачественные эпителиальные опухоли, кожа век и периорбитальная область.

Введение. Злокачественные эпителиальные опухоли кожи тела человека – одно из наиболее распространенных онкологических заболеваний. Более 80 % этих опухолей возникают на коже головы и шеи, из них до 10 % на коже век и прилежащих зон. Частота встречаемости рака кожи (исключая меланому) в течение прошлых десятилетий в Америке и Европе существенно увеличилась [1-3]. В США некоторые авторы расценивают эту ситуацию как не до конца распознанную эпидемию рака кожи [1]. Как определено ВОЗ, рак кожи может считаться хронической медленно прогрессирующей болезнью. Прогрессирование в этом случае расценивается как развитие новых опухолей [4]. Большое число случаев рака кожи делает его пятым из самых дорогостоящих раков при лечении всей популяции [2]. Лечение ЗЭО кожи век, имеющее тройную цель, – полное уда-

ление опухоли, сохранение функции век и эстетики часто связано с проблемами, которые приводят к неадекватному лечению и рецидивам. Для выбора лучшего метода лечения ЗЭО кожи век требуется полное знание метода лечения и его осложнений, показатели непосредственных результатов лечения и рецидивов, а также косметических результатов.

Принятый за рубежом «золотой» стандарт лечения ЗЭО кожи век – это поэтапное хирургическое иссечение с гистологическим подтверждением полного удаления опухоли. Эти операции, называемые Mohs Micrographic Surgery и frozen section controlled excision, требуют специальных инструментов и оборудования, подготовленных специалистов с должным уровнем знаний патоморфологии, трудоемки (длительность операции до 5 часов) и, соответственно, весьма накладны.