

Експериментальна медицина та морфологія

УДК 616.441:616.45-001.1/3

Т.М.Бойчук, А.А.Ходоровська, К.М.Чала, Г.М.Чернікова, В.М.Ходоровський

МОРФОМЕТРИЧНІ ІНДЕКСИ ФУНКЦІОНАЛЬНОЇ АКТИВНОСТІ ЩИТОПОДІБНОЇ ЗАЛОЗИ ПРИ СТРЕС – РЕАКЦІЇ

Буковинський державний медичний університет, м. Чернівці

Резюме. Вивчалися зміни морфометричних індексів функціональної активності щитоподібної залози у тварин за умов іммобілізаційного стресу. Дослідження фолікулярно-колоїдного індексу та індексу накопичення колоїду щитоподібної залози при стресі показали збільшення фолікулярно-колоїдного індексу та змен-

шення індексу накопичення колоїду, що можна розглядати як підвищення функціональної активності щитоподібної залози.

Ключові слова: морфометрія, щитоподібна залоза, стрес.

Вступ. На сьогоднішній день суспільство зазнає зростаючого стресорного навантаження. Тому набуває все більшої актуальності проблема вивчення механізмів розвитку морфологічних змін в органах внаслідок дії стресорних факторів [6]. При морфологічному дослідженні щитоподібної залози виявлено, що в умовах стресу збільшується об'єм стромальних елементів органа, знижується об'ємна щільність тироцитів, зростає об'єм колоїду, сплющується тироїдний епітелій, у ряді випадків настає його десквамація, підвищується індекс васкуляризації строми [3]. Дослідники вважають, що в умовах експериментального стресу щитоподібна залоза піддається активації з поступовим виснаженням при тривалому впливі стресогенного фактору [4]. Необхідно відмітити, що однозначної думки про морфологічні та ультраструктурні зміни, а також про функціональну активність щитоподібної залози на теперішній момент не існує, що пов'язано насамперед із тривалістю стресу та різними моделями його індукування [5].

Мета дослідження. Встановити морфометричні індекси функціональної активності щитоподібної залози за умов стресу та на їх підставі оцінити стан залози.

Матеріал і методи. Експериментальні дослідження проведено на 28 білих статевозрілих щурах-самцях, з вихідною масою тіла 100-150 г. Тварини знаходилися на стандартному раціоні в приміщенні віварію при кімнатній температурі з вільним доступом до їжі та води. Дослідження проведені взимку (світловий режим 12 год світло : 12 год темрява). Тварини розподілені на дві експериментальних групи: 1-а група (n=7) – контрольна; 2-а група (n=7) – тварини, які піддавалися стресу. Стрес моделювали шляхом 1-годинної іммобілізації тварин у пластикових клітках. Дослідних тварин скарифували шляхом декапітації

під ефірним наркозом. Для виконання морфологічних досліджень виділяли щитоподібну залозу (праву частину) та фіксували її в 10% розчині формаліну впродовж 3 діб з подальшою заливкою в парафін. Виготовляли гістологічні зрізи товщиною 5 ± 1 мкм та забарвлювали гематоксилін-еозином. Вивчали морфологічні особливості щитоподібної залози та визначали її морфометричні показники: діаметр, об'єм фолікула, площу фолікула, колоїду, фолікулярного епітелію, тироцита, середню висоту тироцита, фолікулярно-колоїдний індекс та індекс накопичення колоїду [2]. Морфометрію щитоподібної залози виконували з використанням програми для аналізу зображень „ВидеоТест-Размер 5.0” (ООО ВидеоТест, Росія). Зображення зрізів щитоподібної залози отримували за допомогою відеосистеми, що створена та розроблена авторами і складається з цифрової фотокамери „OLYMPUS μ [mju:] 410 digital” (Японія), штативу-триноги „Continent B1”, мікроскопа „БІОЛАМ”, USB-кабелю та персонального комп'ютера „Athlon XP 2.0”.

Статистичну обробку результатів досліджень проводили на персональному комп'ютері з використанням програми Statistica 6.0. Дані досліджень обробляли методами варіаційної статистики з використанням U-критерію Манна-Уїтні.

Результати дослідження та їх обговорення. При морфометричному дослідженні щитоподібної залози за допомогою програми для аналізу зображень „ВидеоТест-Размер 5.0” у тварин 2-ї групи спостерігається вірогідне зменшення площі фолікула, колоїду та фолікулярного епітелію порівняно з контрольною групою (табл. 1).

Також визначаються істотні зміни індексів морфофункціонального стану щитоподібної залози. Так, у тварин, які піддавалися стресу, виявляються збільшення фолікулярно-колоїдного індексу (відношення площі фолікулярного епітелію до

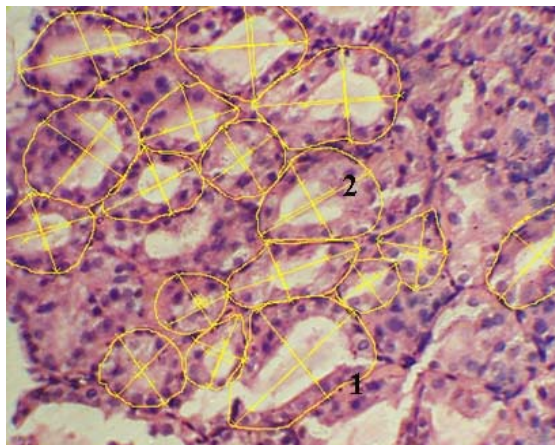
Таблиця 1

Морфометричні показники щитоподібної залози інтактних та дослідних щурів (M±SEM)

Показник	1-а група n=7	2-а група n=7
Об'єм фолікула, мкм ³	41995±3327,9	37849±1693,5
Площа фолікула, мкм ²	2100±50,2	1519±42,1 *
Площа колоїду, мкм ²	518,1±22,18	283,2±19,58 *
Площа фолікулярного епітелію, мкм ²	1582±35,1	1236±29,2 *
Середня площа тироцита, мкм ²	157,7±3,16	153,2±3,36
Середня висота тироцита, мкм	12,2±0,18	12,5±0,18
Фолікулярно-колоїдний індекс	3,8±0,15	7,4±0,45 *
Індекс накопичення колоїду	2,1±0,03	1,7±0,03 *

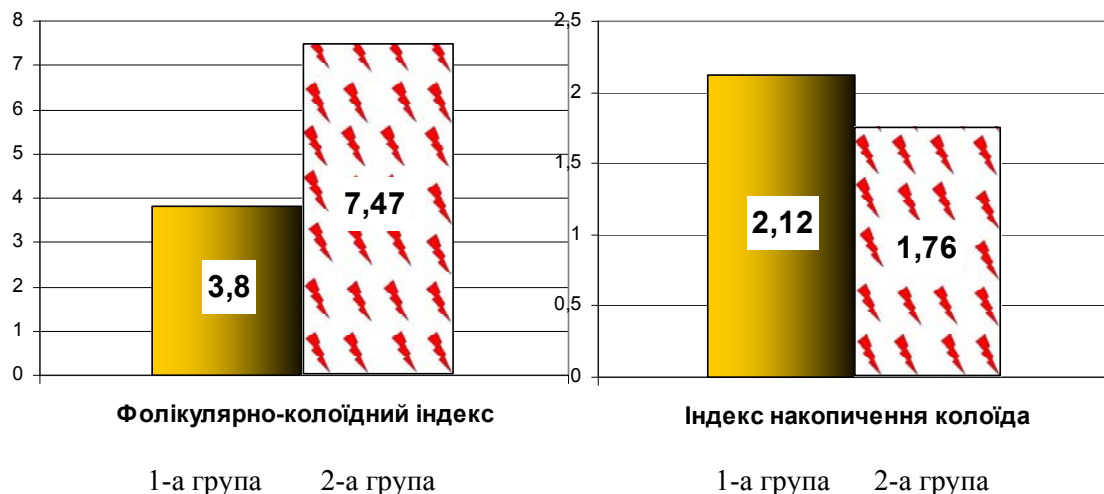
Примітка. * - різниця вірогідна відносно контрольної групи (p<0,05)

Морфометричне дослідження щитоподібної залози у тварин, які піддавалися стресу з використанням програми для аналізу зображень „ВидеоТесТ-Размер 5.0”



1 – площа фолікула; 2 – діаметр фолікула. Забарвлення гематоксилін-еозином. x 300

Морфометричні індекси щитоподібної залози у тварин, які піддавалися стресу



площі колоїду) майже удвічі порівняно з інтактними тваринами ($7,4 \pm 0,45$ та $3,8 \pm 0,15$ відповідно, $p < 0,01$) та зменшення індексу накопичення колоїду (відношення середнього діаметра фолікула до подвоєної середньої висоти тироцита) на 17% ($1,7 \pm 0,03$ та $2,12 \pm 0,03$ відповідно, $p < 0,05$). Об'єм фолікула, площа та середня висота тироцита в 2-й групі практично не відрізнялися від аналогічних контрольних показників.

Зазначені зміни морфометричних показників та морфологічних індексів активності щитоподібної залози вказують на підвищення функціональної активності щитоподібної залози та значну її мобілізацію у щурів за умов гострого іммобілізаційного стресу.

Висновок

За умов іммобілізаційного стресу спостерігаються істотні зміни морфометричних показників щитоподібної залози, що проявляється зменшенням площі фолікула, колоїду та фолікулярного епітелію, а також зміни морфологічних індексів стану щитоподібної залози, що проявляються збільшенням фолікулярно-колоїдного індексу та зменшення індексу накопичення колоїду. Отже, це можна розглядати як підвищення функціональної активності щитоподібної залози у відповідь на стрес-реакцію.

Перспективи подальших досліджень. Перспективним у цьому напрямку є вивчення тиреоїдного гомеостазу за умов стресу.

Література

1. Болезни щитовидной железы. Пер. с англ. / Под ред. Л.И.Бравермана. – М.: Медицина. – 2000. – 432 с.
2. Хмельницкий О.К. Циотологическая и гистологическая диагностика заболеваний щитовидной железы / О.К.Хмельницкий. Рук-во. – СПб.: СОТИС, 2002. – 288 с.
3. Шафиркин А.В. Компенсаторные резервы организма и здоровье населения в условиях хронических антропогенных воздействий и длительного психоэмоционального стресса / А.В.Шафиркин // Физиол. человека. – 2003. – Т. 29, № 6. – С. 12-22.
4. Функциональная активность гипофизарно-тиреоидной системы в динамике иммобилизационного стресса у крыс при применении биологических препаратов женьшеня / Д.Молоковський, В.Николаев, В.Давыдов [и др.] // Вестн. Санкт-Петербургской гос. мед. академии им. И.И. Мечникова. – 2004. – № 1. – С. 148-151.
5. Резников А.Г. Эндокринологические аспекты / А.Г.Резников // Міжнар. ендокринолог. – 2007. – № 4. – С. 103-111.
6. Z.Kundurovic // Morphometric aspects of ultrastructural details of rat thyrocytes which have been irradiated and pretreated with melatonin / Z.Kundurovic, S.Alicelebic // Med. Arch. – 1997. – Vol. 51 (3-4). – P. 77-79.

МОРФОМЕТРИЧЕСКИЕ ИНДЕКСЫ ФУНКЦИОНАЛЬНОЙ АКТИВНОСТИ ЩИТОВИДНОЙ ЖЕЛЕЗЫ ПРИ СТРЕСС – РЕАКЦИИ

Т.М.Бойчук, А.А.Ходоровская, К.М.Чала, Г.М.Черникова, В.М.Ходоровский

Резюме. Изучались изменения морфометрических индексов функциональной активности щитовидной железы у животных в условиях иммобилизационного стресса. Исследование фолликулярно-коллоидного индекса и индекса накопления коллоида щитовидной железы при стрессе показали увеличение фолликулярно-коллоидного индекса и уменьшение индекса накопления коллоида, который можно рассматривать как повышение функциональной активности щитовидной железы.

Ключевые слова: морфометрия, щитовидная железа, стресс.

MORPHOMETRIC INDICES, OF THE FUNCTIONAL ACTIVITY OF THE THYROID GLAND IN CASE OF STRESS - REACTION

T.M.Boichuk, A.A.Khodorovs'ka, K.M.Chala, G.M.Chernikova, V.M.Khodorovs'kyi

Abstract. Changes of the morphometric indices of the functional activity of the thyroid gland in animals under immobilization stress were studied. A study of the folliculocolloid index and colloid-accumulating index of the thyroid gland in case of stress demonstrated an increase of the folliculocolloid index and a decrease of the colloid-accumulating index which may be regarded as an enhancement of the functional activity of the gland.

Key words: morphometry, thyroid gland, stress.

Bukovinian State Medical University (Chernivtsi)

Рецензент – проф. І.С.Давиденко

Buk. Med. Herald. – 2011. – Vol. 15, № 2 (58). – P. 89-91

Надійшла до редакції 8.02.2011 року