

## **ГІСТОПАТОЛОГІЧНІ ОСОБЛИВОСТІ ПЕЧІНКИ ПРИ НЕАЛКОГОЛЬНОМУ ТА АЛКОГОЛЬНОМУ СТЕАТОГЕПАТИТАХ ЗАЛЕЖНО ВІД НАЯВНОСТІ СУПУТНЬОЇ АНЕМІЇ**

*Т.М. Антофійчук, І.С. Давиденко, О.С. Хухліна, М.П. Антофійчук*

Буковинський державний медичний університет, м. Чернівці, Україна

**Ключові слова:**  
неалкогольний  
стеатогепатит,  
алкогольний  
стеатогепатит,  
анемія, гепатоцити,  
некроз.

Буковинський медичний  
вісник. Т.25, № 1 (97).  
С. 3-10.

**DOI:** 10.24061/2413-  
0737.XXV.1.97.2021.1

**E-mail:** taniantoff@  
bsmu.edu.ua, davydenko.  
igor@bsmu.edu.ua,  
oksanakhukhlina@gmail.  
com, nickantoff@bsmu.  
edu.ua

**Мета дослідження.** Вивчити окремі гістопатологічні зміни печінки при стеатогепаті різної етіології за умов наявної анемії.

**Матеріал і методи.** Проаналізовано біоптати печінки 30 хворих на неалкогольний стеатогепатит (НАСГ) та 20 хворих на алкогольний стеатогепатит (АСГ). Морфологічне дослідження печінки здійснювали за стандартною методикою. Гістопатологічні особливості печінки встановлювали на основі методики забарвлення гематоксиліном та еозином з підтвердженням, у разі необхідності, гістохімічними методами – забарвлення на жир (метод із суданом-III) та на колагенові волокна (метод із хромотропом-водним блакитним за Н.З.Слінченко). Мікроспектрофотометричні дослідження виконані з використанням цитологічного аналізатора з програмним забезпеченням «ВідеоТест - Розмер 5,0» (2000).

**Результати.** За низкою параметрів встановлені статистичні розбіжності в середніх тенденціях за допомогою непараметричного методу Манна-Уїтні ( $p < 0,05$ ). Некроз гепатоцитів був найбільше вираженим у хворих на АСГ з анемією, зокрема, понад третина гепатоцитів у цих пацієнтів мали ознаки колікваційного некрозу і був більш вираженим при АСГ, ніж при НАСГ. НАСГ з анемією супроводжувався більш вираженим некрозом гепатоцитів, ніж НАСГ без анемії. При АСГ без анемії відсоток уражених гепатоцитів був у середньому приблизно таким, як і при НАСГ без анемії. Жирова дистрофія гепатоцитів виявлялася у всіх хворих на НАСГ та АСГ, однак вираженість цього загальнопатологічного процесу була не однаковою.

**Висновки.** За коморбідності жирової хвороби печінки з анемією як при неалкогольному стеатогепатиті, так і при алкогольному стеатогепатиті формується значно вищий відсоток уражених оборотним набуханням гепатоцитів, що збігається з тенденціями за онкозом гепатоцитів. Анемія впливає на характер розростання сполучної тканини при неалкогольному стеатогепатиті та алкогольному стеатогепатиті (при алкогольному стеатогепатиті питомий об'єм сполучної тканини був вищим, ніж при неалкогольному стеатогепатиті). Водночас, інтенсивність регенераторних процесів у печінці (проточкові реакції печінки) найбільше виражені у пацієнтів із анемією, а максимально – при алкогольному стеатогепатиті.

## **ГИСТОПАТОЛОГИЧЕСКИЕ ОСОБЕННОСТИ ПЕЧЕНИ ПРИ НЕАЛКОГОЛЬНОМ И АЛКОГОЛЬНОМ СТЕАТОГЕПАТИТАХ В ЗАВИСИМОСТИ ОТ НАЛИЧИЯ СОПУТСТВУЮЩЕЙ АНЕМИИ**

*Т.М. Антофійчук, І.С. Давиденко, О.С. Хухліна, М.П. Антофійчук*

**Цель исследования.** Изучить отдельные гистопатологические изменения печени при стеатогепатите различной этиологии при наличии анемии.

**Материал и методы.** Проведенный анализ биоптатов печени 30 больных неалкогольным стеатогепатитом (НАСГ) и 20 больных алкогольным стеатогепатитом (АСГ). Морфологическое исследование печени проводили

## Оригінальні дослідження

**Ключевые слова:**

неалкогольный  
стеатогепатит,  
алкогольный  
стеатогепатит,  
анемия, гепатоциты,  
некроз.

Буковинский медицин-  
ский вестник. Т.25, № 1  
(97). С.3-10.

по стандартной методике. Гистопатологические особенности печени устанавливали на основе методики окраски гематоксилином и эозином, с подтверждением при необходимости гистохимическими методами - окраска на жир (метод с Суданом-III) и на коллагеновые волокна (метод с хромотропом-водным голубым по Н.З.Слинченко). Микроспектрофотометрические исследования выполнены с использованием цитологического анализатора с программным обеспечением «ВидеоТест - Размер 5,0» (2000) на кафедре патоморфологии БГМУ.

**Результаты.** По ряду параметров были установлены статистические различия в средних тенденциях с помощью непараметрического метода Манна-Уитни ( $p < 0,05$ ). Некроз гепатоцитов был наиболее выраженным у больных АСГ и анемией, в частности, более трети гепатоцитов у этих пациентов имели признаки колликвационного некроза, который был более выраженным при АСГ, чем при НАСГ. НАСГ с анемией сопровождался более выраженным некрозом гепатоцитов, чем НАСГ без анемии. При АСГ без анемии процент пораженных гепатоцитов был в среднем примерно таким же, как при НАСГ без анемии. Жировая дистрофия гепатоцитов проявлялась у всех больных НАСГ и АСГ, однако выраженность этого общепатологического процесса была неодинаковой.

**Выводы.** При коморбидности жировой болезни печени с анемией как при неалкогольном стеатогепатите, так и при алкогольном стеатогепатите формируется значительно более высокий процент пораженных оборотным набуханием гепатоцитов, совпадает с тенденциями по онкозом гепатоцитов. Анемия влияет на характер разрастания соединительной ткани при неалкогольном стеатогепатите и алкогольном стеатогепатите (при алкогольном стеатогепатите удельный объем соединительной ткани был выше, чем при неалкогольном стеатогепатите). В то же время, интенсивность регенераторных процессов в печени (ручейковая реакции печени) наиболее выражены у пациентов с анемией, а максимально - при алкогольном стеатогепатите.

## **HISTOPATHOLOGICAL FEATURES OF LIVER TISSUE IN NON-ALCOHOLIC AND ALCOHOLIC STEATOHEPATITIS DEPENDING ON THE PRESENCE OF CONCOMITANT ANEMIA**

*T.M. Antofichuk, I.S. Davydenko, O.S. Khukhlina, M.P. Antofichuk*

**Key words:** non-  
alcoholic steatohepatitis,  
alcoholic steatohepatitis,  
anemia, hepatocytes,  
necrosis.

Bukovinian Medical  
Herald. V.25, № 1 (97).  
P. 3-10.

**The aim:** to study some histopathological changes in the liver affected by steatohepatitis of various etiologies with the presence of anemia.

**Material and methods.** Liver biopsies were analyzed in 30 patients with non-alcoholic steatohepatitis (NASH) and 20 patients with alcoholic steatohepatitis (ASH). The morphological examination of the liver was carried out according to the standard methods. The histopathological features of the liver were established on the basis of hematoxylin and eosin staining method, with confirmation, if necessary, by the histochemical methods - staining for fat (method with Sudan-III) and collagen fibers (method with chromotropic-water blue by NZ Slinchenko). Microspectrophotometric studies were performed using a cytological analyzer with software "VideoTest - Size 5.0" (2000).

**Results.** A number of parameters revealed the statistical differences in the average trends with the use of the nonparametric Mann-Whitney method ( $p < 0.05$ ). The highest rate of hepatocyte necrosis was observed in the patients with ASH with anemia, in particular, more than a third of hepatocytes in these patients had signs of colic necrosis, which was more pronounced in ASH than

*in NASH. NASH with anemia was accompanied by more pronounced necrosis of hepatocytes than NASH without anemia. In ASH without anemia, the percentage of affected hepatocytes was on average approximately the same as in NASH without anemia. Fatty dystrophy of hepatocytes was observed in all the patients with NASH and ASH, but the severity of the general pathological process was not the same.*

**Conclusions.** *Due to the comorbidity of fatty liver disease with anemia in both NASH and ASH, a much higher percentage of hepatocytes affected by reversible swelling are formed, which coincides with the tendency for hepatocyte oncosis. Anemia affects the nature of connective tissue growth in NASH and ASH (in ASH, the specific volume of connective tissue was higher than in NASH). At the same time, the intensity of regenerative processes in the liver (ductal reactions of the liver) is most pronounced in patients with anemia, and most - in ASH.*

**Актуальність проблеми.** Істотне зростання захворюваності на жирову хворобу печінки (ЖХП) алкогольного та неалкогольного генезу в останні 10 років в Україні та світі зумовлює значну зацікавленість наукової спільноти даною проблемою [7,8,9,10]. Частою коморбідною патологією на тлі ЖХП алкогольної природи є анемія, яка істотно обтяжує перебіг ЖХП. Водночас, істотне зростання захворюваності на цукровий діабет (ЦД) та його поширеності зумовлює розвиток та маніфестацію неалкогольної ЖХП, яка часто поєднується з анемічними станами різної природи. У низці випадків анемія може бути ускладненням алкогольного та неалкогольного стеатогепатиту та цирозу печінки (ЦП), в інших – одним із перших симптомів захворювання.

Проведені епідеміологічні дослідження вказують на те, що анемічні стани встановлено у 21,2 % (19,0 – 23,4; ДІ 95 %) хворих на хронічні захворювання печінки, які перебували на стаціонарному лікуванні, що відповідало 21, 25 на 1000 випадків [4].

У клінічній практиці трапляються випадки, коли виявлену анемію важко віднести до одного з патогенетичних варіантів розвитку анемії. Мається на увазі термін «анемія хронічного захворювання» або «залізоперерозподільча анемія», коли основною причиною цього стану є перерозподіл заліза в тканинах і клітинах ретикуло-ендотеліальної системи (РЕС) і, як наслідок, – формування неефективного еритропоезу [1].

У свою чергу, депонування заліза в паренхіматозних органах, перш за все в печінці, за умов її попереднього ушкодження (наприклад при стеатогепатиті [2,11], призводить до подальшого прогресування патологічного процесу [6]. Тому, актуальною проблемою внутрішньої медицини є вивчення патоморфологічних особливостей маніфестації та пошук адекватних маркерів прогресування алкогольної та неалкогольної ЖХП залежно від наявності анемічного синдрому.

**Мета дослідження.** Вивчити окремі гістопатологічні зміни печінки при стеатогепаті різної етіології за умов наявності анемії.

**Матеріал і методи.** Проаналізовано біоптати печінки 30 хворих на неалкогольний стеатогепатит (НАСГ) та 20 хворих на алкогольний стеатогепатит (АСГ). Дослідження проведені у відділенні загальної патології ОКНП

«Чернівецьке обласне патолого-анатомічне бюро» (зав. відділення Сілко В.П.) та кафедрі патоморфології Буковинського державного медичного університету (БДМУ) (зав. кафедри Давиденко І.С.). Морфологічне дослідження печінки здійснювали за стандартною методикою. Матеріал фіксували 22–24 години у 10% нейтральному забуференому розчині формаліну, проводили етанолову дегідратацію та заливку в парафін. З парафінових блоків на санному мікромомі виготовляли зрізи завтовшки 5мкм, монтували на неімуногенні скельця SuperFrost Plus (Germany). Гістопатологічні особливості печінки встановлювали на основі методики забарвлення гематоксиліном та еозином з підтвердженням, у разі необхідності, гістохімічними методами – забарвлення на жир (метод із суданом-III) та на колагенові волокна (метод із хромотропом-водним блакитним за Н.З.Слінченко) [5]. Мікроспектрофотометричні дослідження виконані з використанням цитологічного аналізатора з програмним забезпеченням «ВідеоТест - Розмер 5,0» (2000) на кафедрі патоморфології БДМУ. Вірогідність різниці середньої арифметичної та її похибки між групами дослідження вивчали за допомогою непараметричного рангового критерію Манна-Уїтні. Різницю вважали вірогідною при рівні значущості  $P < 0,05$ .

**Результати дослідження та їх обговорення.** За одним із досліджуваних параметрів розбіжностей у групах дослідження у середньому не спостерігалось ( $p > 0,05$ ), за іншим – відзначалась статистично значуща розбіжність ( $p < 0,05$ ). Так, не виявлено розбіжності за ступенем лімфоцитарної інфільтрації (рис. 1), за числом двоядерних гепатоцитів (рис. 2). Названі процеси були нерівномірно вираженими як у печінці кожного окремого пацієнта (у шматочках, взятих із різних відділів печінки), так і значно коливалися від пацієнта до пацієнта в середніх значеннях. Напевно, саме значний рівень цих коливань став причиною відсутності статистично значущої розбіжності в середніх тенденціях. Хоча в лімфоцитарних інфільтраціях різко переважали лімфоцити (понад 95% від всіх клітин інфільтрату), все ж спостерігалися і макрофаги та окремі поліморфноядерні лейкоцити. Двоядерні гепатоцити не вирізнялися якими-небудь морфологічними особливостями.



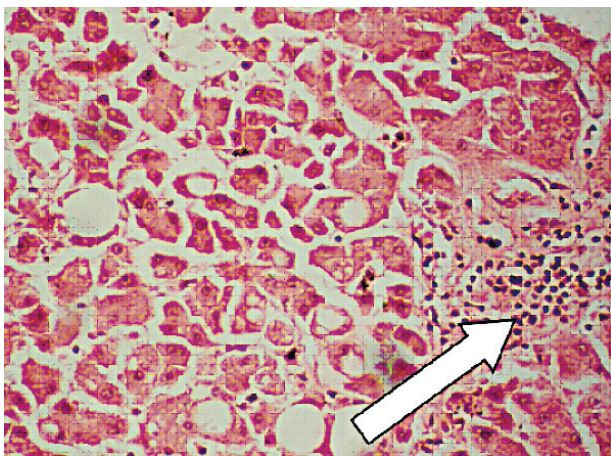
## Оригінальні дослідження

За низкою параметрів встановлені статистичні розбіжності в середніх тенденціях за допомогою непараметричного методу Манна-Уїтні ( $p < 0,05$ ). Середні значення цих параметрів наведені в таблиці 1.

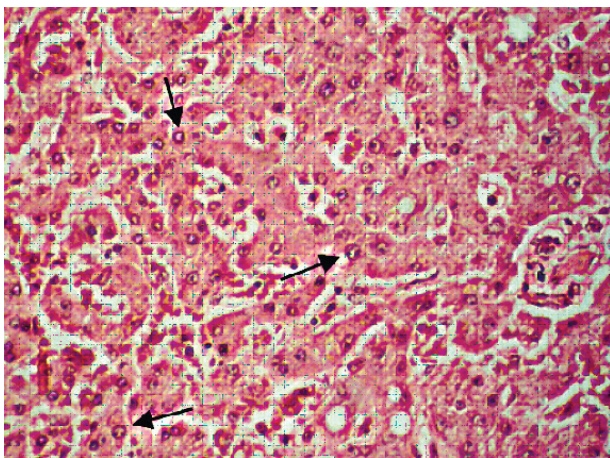
Найбільш тяжким проявом альтерації є загибель гепатоцитів переважно у вигляді некрозу. Апоптоз гепатоцитів був рідкісною знахідкою у вивчених зразках тканин печінки у всіх групах дослідження, і тому в кількісному відношенні статистичного значення не мав. Як видно з даних табл. 1, некроз гепатоцитів був найбільше вираженим у хворих на АСГ з анемією, зокрема, понад третини гепатоцитів у цих пацієнтів мали ознаки коліквацийного некрозу (рис. 3). При цьому варто відзначити, що некроз гепатоцитів у середньому був більш вираженим при АСГ, ніж при НАСГ (табл. 1). Разом із тим,

варто відзначити, що НАСГ з анемією супроводжувався більш вираженим некрозом гепатоцитів (рис. 4), ніж НАСГ без анемії (рис. 5). При АСГ без анемії відсоток уражених гепатоцитів був у середньому приблизно таким як і при НАСГ без анемії (рис. 6).

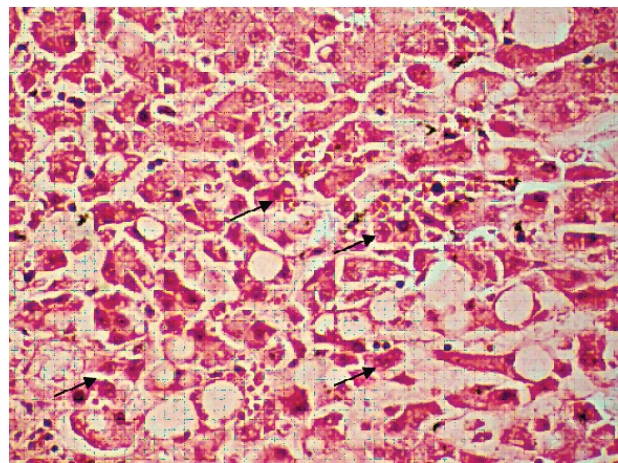
Близьким до коліквацийного некрозу (онкозу) за механізмом розвитку є явище оборотного набухання клітини (зерниста та вакуольна дистрофія), яке при прогресуванні і призводить до онкозу клітини. Проте повного паралелізму між онкозом та оборотним набуханням клітини в наших дослідженнях не встановлено в тому сенсі, що найбільше оборотне набухання клітин було в середньому найбільш вираженим при НАСГ з анемією, а не при АСГ з анемією (табл. 1). Однак, якщо звернути увагу на суму відсотків клітин у стані некрозу



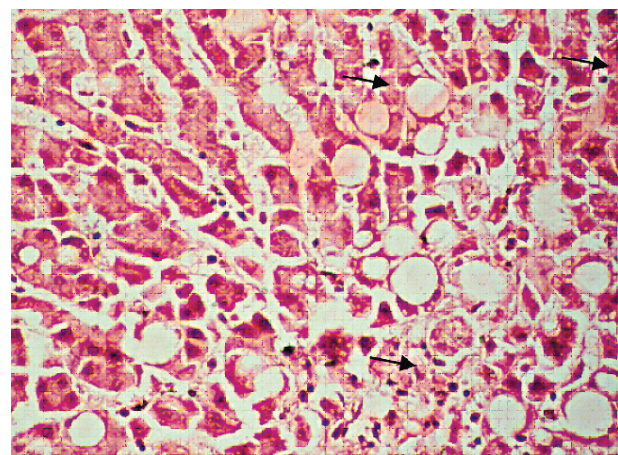
**Рис. 1.** Мікрофотографія печінки хворого Д. на НАСГ з анемією. У полі зору видно лімфоцитарний інфільтрат (вказаний стрілкою), окремі гепатоцити у стані жирової паренхіматозної дистрофії (білі об'єкти круглястої форми), окремі гепатоцити в стані некрозу (темні, пікнотичні ядра). Забарвлення гематоксилином і еозином. Об.20х. Ок.10х



**Рис. 2.** Мікрофотографія печінки хворого С. на НАСГ з анемією. У полі зору видно окремі двоядерні гепатоцити (вказані стрілками), окремі гепатоцити у стані жирової паренхіматозної дистрофії (білі об'єкти круглястої форми в нижній частині світлин). Забарвлення гематоксилином і еозином. Об.20х. Ок.10х



**Рис. 3.** Мікрофотографія печінки хворого Т. на АСГ з анемією. У полі зору видно велику кількість гепатоцитів у стані некрозу (з пікнотичними ядрами) – кілька таких клітин позначені стрілками, окремі гепатоцити в стані жирової паренхіматозної дистрофії (білі об'єкти круглястої форми). Забарвлення гематоксилином і еозином. Об.20х. Ок.10х



**Рис. 4.** Мікрофотографія печінки хворого А. на НАСГ з анемією. У полі зору видно велику кількість гепатоцитів у стані некрозу (з пікнотичними ядрами) – кілька таких клітин позначені стрілками, окремі гепатоцити в стані жирової паренхіматозної дистрофії (білі об'єкти круглястої форми). Забарвлення гематоксилином і еозином. Об.20х. Ок.10х



та стані оборотного набухання клітини, то першість залишається за АГС з анемією – 59% проти 54% при НАСГ з анемією. Разом з тим, із наведених у табл. 1 даних видно, що анемія спричиняє значно більший відсоток уражених оборотних набуханням гепатоцитів як при НАСГ, так і при АГС, що збігається з тенденціями по онкозу гепатоцитів.

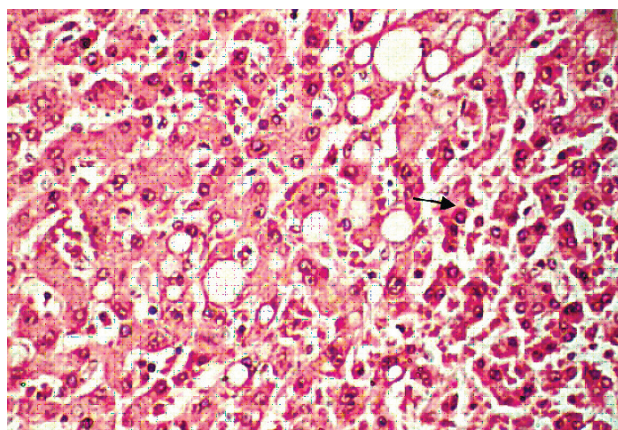
Жирова дистрофія гепатоцитів виявлялася у всіх хворих на НАСГ та АГС, що, власне, і зрозуміло з назви цих нозологічних одиниць, однак вираженість цього загальнопатологічного процесу була не однаковою (див. табл. 1). Слід вказати також на те, що жирова дистрофія гепатоцитів сильно коливалася в межах тканин печінки в кожного окремо взятого пацієнта, тотального ураження гепатоцитів стеатозом не відзначалося. Найбільший відсоток гепатоцитів, ураже-

них стеатозом, виявлений у пацієнтів з НАСГ без анемії, у цих хворих було уражено майже дві третини гепатоцитів загальнопатологічним процесом (рис. 7).

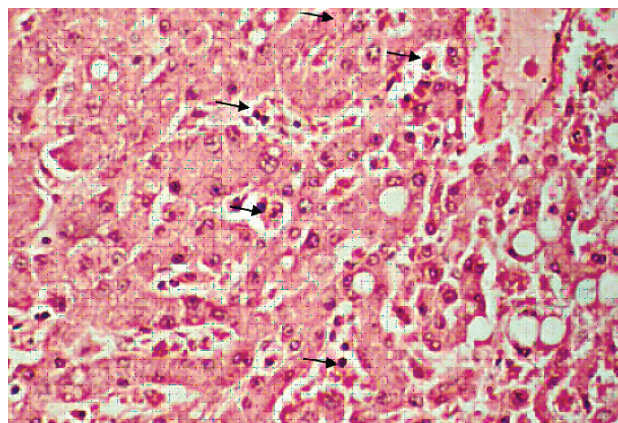
У хворих на НАСГ з анемією також виявлено багато гепатоцитів у стані жирової дистрофії - у середньому майже половина (рис. 8).

У такій же мірі, як при НАСГ з анемією, було багато уражених стеатозом гепатоцитів і при АГС без анемії (див. табл. 1, рис. 9). Однак при АГС з анемією порівняно з НАСГ без анемії спостерігався більший рівень групування уражених стеатозом гепатоцитів (рис. 8) порівняно з більш рівномірними ураженнями такого типу при АГС без анемії (рис. 9).

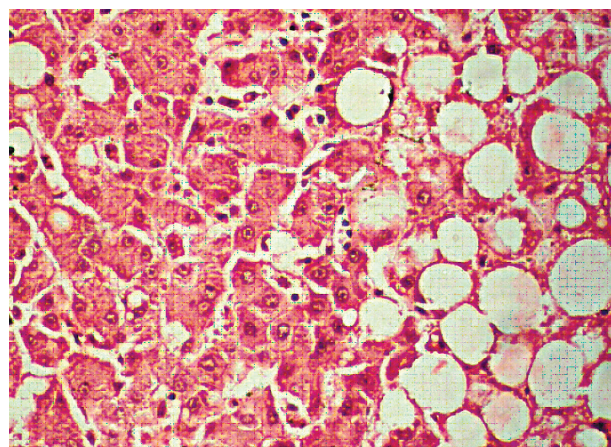
При АГС з анемією порівняно з іншими групами дослідження відзначався найменший відсоток гепатоцитів з ознаками жирової паренхіматозної дистрофії (рис. 10). Розподіл



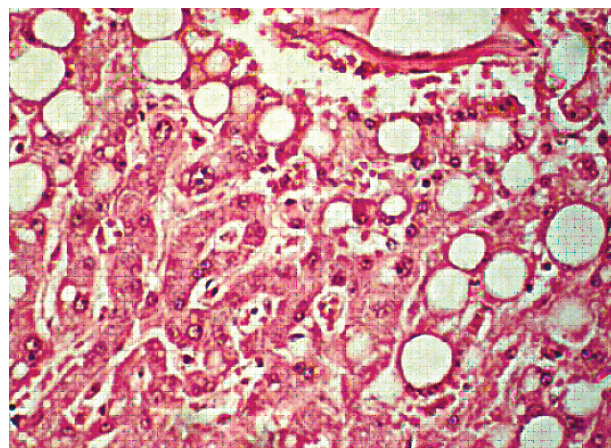
**Рис. 5.** Мікрофотографія печінки хворого К. на НАСГ без анемії. У полі зору видно велику кількість гепатоцитів у стані некрозу (з пікнотичними ядрами) – кілька таких клітин позначені стрілками, окремі гепатоцити в стані жирової паренхіматозної дистрофії (білі об'єкти круглястої форми). Забарвлення гематоксиліном і еозином. Об.20х. Ок.10х



**Рис. 6.** Мікрофотографія печінки хворого Т. на АГС без анемії. У полі зору видно велику кількість гепатоцитів у стані некрозу (з пікнотичними ядрами) – кілька таких клітин позначені стрілками, окремі гепатоцити в стані жирової паренхіматозної дистрофії (білі об'єкти круглястої форми). Забарвлення гематоксиліном і еозином. Об.20х. Ок.10х



**Рис. 7.** Мікрофотографія печінки хворого К. на НАСГ без анемії. Багато гепатоцитів у стані жирової паренхіматозної дистрофії (білі об'єкти круглястої форми переважно в правій частині світлин). Забарвлення гематоксиліном і еозином. Об.40х. Ок.10х



**Рис. 8.** Мікрофотографія печінки хворого В. на НАСГ з анемією. Багато гепатоцитів у стані жирової паренхіматозної дистрофії (білі об'єкти круглястої форми переважно в правій та верхній частинах світлин). Забарвлення гематоксиліном і еозином. Об.40х. Ок.10х



## Оригінальні дослідження

гепатоцитів у стані стеатозу при АСГ з анемією був таким же рівномірним, як і при АСГ без анемії, що може свідчити про вплив алкогольного чинника на характер розподілу уражених жировою дистрофією гепатоцитів при стеатогепатитах.

Як вже зазначалося вище, ексудативні явища у вигляді лімфоцитарної інфільтрації були виражені приблизно однаково у всіх хворих, незалежно від нозологічної одиниці. Однак відзначалася розбіжність між НАСГ та АСГ за

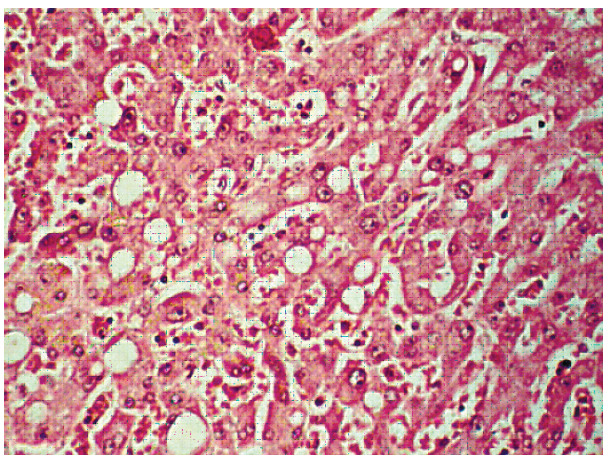
іншим проявом ексудативних реакцій – за повнокров'ям синусоїдних капілярів. Кількісно це виражалося у змінах питомого об'єму синусоїдних капілярів (табл. 1). Зокрема, видно, що в середньому питомий об'єм синусоїдного капіляра є вищим при АСГ порівняно з НАСГ. При цьому анемія істотно не змінила середніх показників при обох вищезазначених нозологічних одиницях. Також слід зазначити, що вище вказувалося на те, що ознаки проліферації

Таблиця 1

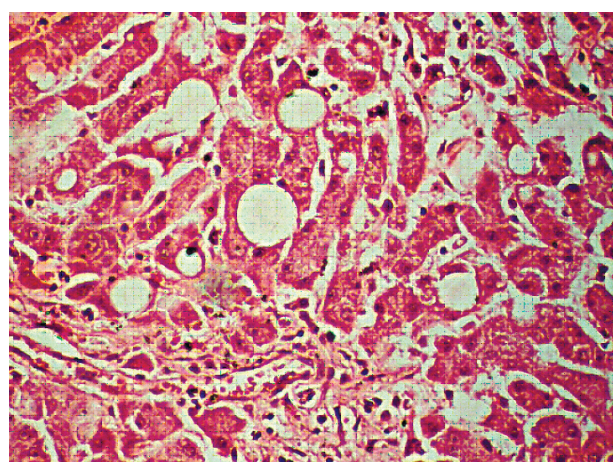
**Морфометричні параметри печінки при неалкогольному та алкогольному гепатитах залежно від наявності супутньої анемії (M ± m)**

Показники / од. вимірювання	Групи обстежених хворих					
	НАСГ, n=30	АСГ, n=20	НАСГ, з анемією n=12	АСГ, з анемією n=9	НАСГ, без анемії n=18	АСГ, без анемії n=11
Відсоток гепатоцитів у стані некрозу / %	14±0,13	29,0±0,15*	21,2±0,23	36±0,25*	6,2±0,22#	6,2±0,23#
Відсоток гепатоцитів у стані оборотного набухання / %	18±0,45	25±0,44*	33±0,55	23±0,53*	18±0,51#	12±0,53*/#
Відсоток гепатоцитів у стані жирової дистрофії / %	53±0,41	38±0,48*	47±0,54	25±0,54*	62±0,52#	47±0,54*/#
Питомий об'єм синусоїдів / %	4,1±0,10	5,9±0,14*	4,2±0,13	6,1±0,19*	4,1±0,14#	5,7±0,19*/#
Питомий об'єм сполучної тканини / %	8,8±0,12	9,7±0,16*	6,8±0,24	8,4±0,26*	10,9±0,24#	11,4±0,26#
Питомий об'єм жовчних протоків у межах порталних трактів / %	11±0,11	12,0±0,12*	16,2±0,17	21±0,16*	5,4±0,10#	5,7±0,10#

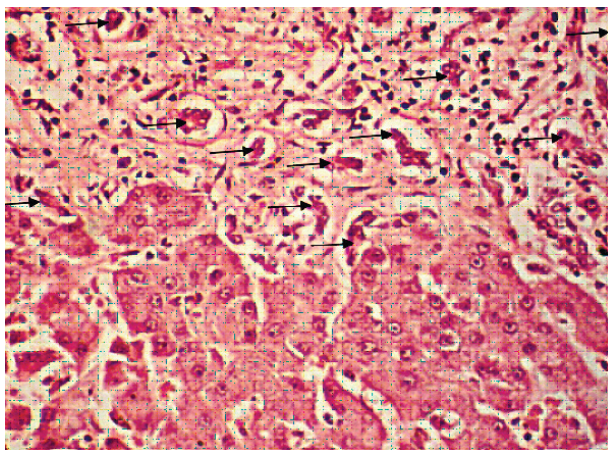
**Примітка:** \* - різниця вірогідна при порівнянні показників у хворих на НАСГ та АСГ (p<0,05); # - різниця вірогідна порівняно з показником у хворих на анемію (p<0,05).



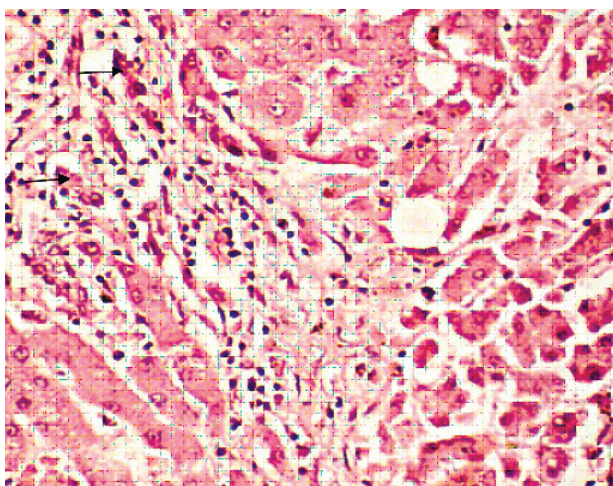
**Рис. 9.** Мікрофотографія печінки хворого У. на АСГ без анемії. Багато гепатоцитів у стані жирової паренхіматозної дистрофії (білі об'єкти круглястої форми рівномірно «розкидані» по світлинці). Забарвлення гематоксиліном і еозином. Об.20х. Ок.10х



**Рис. 10.** Мікрофотографія печінки хворого Т. на АСГ з анемією. Багато гепатоцитів у стані жирової паренхіматозної дистрофії (білі об'єкти круглястої форми рівномірно «розкидані» по світлинці). Забарвлення гематоксиліном і еозином. Об.40х. Ок.10х



**Рис. 11.** Мікрофотографія печінки хворого З. на АСГ з анемією. Стрілками вказані жовчні протоки. Забарвлення гематоксилином і еозином. Об.40х. Ок.10х



**Рис. 12.** Мікрофотографія печінки хворого Н. на АСГ без анемії. Стрілками вказані жовчні протоки. Забарвлення гематоксилином і еозином. Об.40х. Ок.10х

за критерієм відсотка двоядерних гепатоцитів не відрізнялися між групами дослідження. Однак були виявлені розбіжності за такими ознаками проліферативних процесів, як розростання сполучної тканини та протокові реакції. Про останні судили на підставі питомого об'єму жовчних протоків у межах портальних трактів (%).

Зокрема, якщо не ділити хворих на групи з анемією та без неї, то відзначається закономірність, що при АСГ питомий об'єм сполучної тканини був вищим, ніж при НАСГ. Ця ж закономірність видна, якщо виділити із загальних груп пацієнтів з анемією, але вона втрачається, якщо аналізувати лише пацієнтів без анемії. Отже, анемія впливає на характер розростання сполучної тканини при НАСГ та АСГ.

Щодо таких регенераторних процесів, як протокові реакції печінки, слід вказати на те, що вони найбільше виражені в пацієнтів з анемією, особливо сильно при АСГ (рис. 11). Без анемії вони значно менш помітні (рис. 12).

## Висновки

1. За коморбідності жирової хвороби печінки з анемією як при неалкогольному стеатогепатиті, так і при алкогольному стеатогепатиті формується значно вищий відсоток уражених оборотним набуханням гепатоцитів, що збігається з тенденціями за онкозом гепатоцитів.

2. Анемія впливає на характер розростання сполучної тканини при неалкогольному стеатогепатиті та алкогольному стеатогепатиті (при алкогольному стеатогепатиті питомий об'єм сполучної тканини був вищим, ніж при неалкогольному стеатогепатиті). Водночас, інтенсивність регенераторних процесів у печінці (протокові реакції печінки) найбільше виражені у пацієнтів із анемією, а максимально – при алкогольному стеатогепатиті.

**Перспективою подальших досліджень** у цьому напрямку є дослідження видів анемічних станів, які виникають як коморбідні патології або ускладнення при прогресуванні жирової хвороби печінки алкогольного та неалкогольного генезу.

## Список літератури

- Березюк ОМ. Етіопатогенетична структура гіпохромних анемій, диференційна діагностика, підходи до лікування. Вісник Вінницького національного медичного університету. 2017;2(21):419-24.
- Дядик ОО, Бекетова ЮІ, Мінцер ОП, Суханова ОО. Сучасні патоморфологічні особливості та перспективні напрямки діагностики неалкогольного стеатогепатиту. Art of medicine. 2018;3:39-44.
- Мехтєв СН, Мехтєва ОА. Синдром перегрузки железом при хронических заболеваниях печени: фокус на неалкогольную жировую болезнь печени [Интернет] [Цитовано 2017 грудень 20]. Доступно: <https://www.lvrach.ru/2017/12/15436872>.
- Носкова КК, Мелькина ЕС, Дроздов ВН. Распространенность и клинико-морфологические характеристики анемии у больных хроническими заболеваниями печени. Экспериментальная и клиническая гастроэнтерология. 2010;10:8-11.
- Слинченко НЗ. Быстрая и прочная окраска соединительной ткани, гиалина, фибрина и фибриноидов. Архив патологии. 1964;26(2):84.
- Туманский ВА, Фень СВ. Особенности депонирования разновалентного железа (Fe<sup>2+</sup> и Fe<sup>3+</sup>) в печени при алкогольном и неалкогольном стеатогепатите. Патология. 2015;3:41-8.
- Хухліна ОС, Антонів АА. Неалкогольна жирова хвороба печінки та хронічна хвороба нирок: патогенез взаємообтяження, особливості клініки, діагностики, прогнозування перебігу. Чернівці; 2019. 192 с.
- Хухліна ОС, Антонів АА, Кузьмінська ОБ, Мандрик ОС, Коцюбійчук ЗЯ. Морфологічні особливості коморбідного перебігу неалкогольного стеатогепатиту на тлі ожиріння та вторинної артеріальної гіпертензії. Морфологія. 2018;12(3):140-45.
- Хухліна ОС, Антонів АА, Мандрик ОС, Гринюк ОЄ. Неалкогольна жирова хвороба печінки та коморбідні стани: особливості патогенезу, клініки, діагностики, лікування. Чернівці; 2017. 188 с.
- Хухліна ОС, Антонів АА, Мандрик ОС, Кузьмінська ОБ, Дудка ІВ, Дудка ТВ. Клінічні та патоморфологічні зміни печінки у хворих на неалкогольний стеатогепатит на тлі ожиріння та гіпертонічну хворобу. Журнал клінічних та експериментальних медичних досліджень. 2018;6(2):200-6.
- Chakraborty JB, Oakley F, Walsh MJ. Mechanisms and biomarkers of apoptosis in liver disease and fibrosis. Int J Hepatol. 2012;2012:648-915. DOI: 10.1155/2012/648915.



## Оригінальні дослідження

## References

1. Bereziuk OM. Etiopatogenetichna struktura hipokhromnykh anemii, dyferentsiina diahnozyka, pidkhydy do likuvannia [Etiopathogenetic structure of hypochromic anemias, differential diagnosis, approaches to treatment]. Visnyk Vinnyts'koho natsional'noho medychnoho universytetu. 2017;2(21):419-24. (in Ukrainian).
2. Diadyk OO, Beketova YuI, Mintser OP, Sukhanova OO. Suchasni patomorfolohichni osoblyvosti ta perspektyvni napriamky diahnozyky nealkohol'noho steatohepatytu [Modern pathomorphological features and promising areas of diagnosis of non-alcoholic steatohepatitis]. Art of medicine. 2018;3:39-44. (in Ukrainian).
3. Mekhtiev SN, Mekhtieva OA. Sindrom peregruzki zhelezom pri khronicheskikh zabolevaniyakh pecheni: fokus na nealkogol'nyu zhirovuyu bolezni' pecheni [Iron overload syndrome in chronic liver disease: focus on non-alcoholic fatty liver disease] [Internet] [Citec 2017 Dec 20]. Available from: <https://www.lvrach.ru/2017/12/15436872> (in Russian).
4. Noskova KK, Mel'kina ES, Drozdov VN. Rasprostranennost' i kliniko-morfologicheskie kharakteristiki anemii u bol'nykh khronicheskimi zabolevaniyami pecheni [Prevalence and clinical and morphological characteristics of anemia in patients with chronic liver diseases]. Eksperimental'naya i klinicheskaya gastroenterologiya. 2010;10:8-11. (in Russian).
5. Slinchenko NZ. Bystraya i prochnaya okraska soedenitel'noy tkani, gialina, fibrina i fibrinoidov [Fast and lasting staining of connective tissue, hyaline, fibrin and fibrinoids]. Arkhiv patologii. 1964;26(2):84. (in Russian).
6. Tumanskiy VA, Fen' SV. Osobennosti deponirovaniya raznovalentnogo zheleza (Fe<sup>2+</sup> i Fe<sup>3+</sup>) v pecheni pri alkogol'nom i nealkogol'nom steatohepatite [Features of the deposition of different

valence iron (Fe<sup>2+</sup> and Fe<sup>3+</sup>) in the liver in alcoholic and non-alcoholic steatohepatitis]. Patolohiia. 2015;3:41-8. (in Russian).

7. Khukhlina OS, Antoniv AA. Nealkohol'na zhyrova khvoroba pechinky ta khronichna khvoroba nyrok: patohenez vzaiemoobtiazhennia, osoblyvosti kliniky, diahnozyky, prohnozuvannia perebihu [Non-alcoholic fatty liver disease and chronic kidney disease: pathogenesis of mutual burden, clinical features, diagnosis, prognosis]. Chernivtsi; 2019. 192 p. (in Ukrainian).

8. Khukhlina OS, Antoniv AA, Kuz'mins'ka OB, Mandryk OIe, Kotsiubiichuk ZIa. Morfolohichni osoblyvosti komorbidnoho perebihu nealkohol'noho steatohepatytu na tli ozhyrinnia ta vtorynnoi arterial'noi hipertenzii [Morphological features of the comorbid course of non-alcoholic steatohepatitis on the background of obesity and secondary arterial hypertension]. Morfolohiia. 2018;12(3):140-45. (in Ukrainian).

9. Khukhlina OS, Antoniv AA, Mandryk OIe, Hryniuk OIe. Nealkohol'na zhyrova khvoroba pechinky ta komorbidni stany: osoblyvosti patohenezu, kliniky, diahnozyky, likuvannia [Non-alcoholic fatty liver disease and comorbid conditions: features of pathogenesis, clinic, diagnosis, treatment]. Chernivtsi; 2017. 188 p. (in Ukrainian).

10. Khukhlina OS, Antoniv AA, Mandryk OIe, Kuz'mins'ka OB, Dudka IV, Dudka TV. Klinichni ta patomorfolohichni zminy pechinky u khvorykh na nealkohol'nyi steatohepatyt na tli ozhyrinnia ta hipertoniichnu khvorobu [Clinical and pathomorphological changes of the liver in patients with non-alcoholic steatohepatitis on the background of obesity and hypertension]. Zhurnal klinichnykh ta eksperymental'nykh medychnykh doslidzen' 2018;6(2):200-6. (in Ukrainian).

11. Chakraborty JB, Oakley F, Walsh MJ. Mechanisms and biomarkers of apoptosis in liver disease and fibrosis. Int J Hepatol. 2012;2012:648-915. DOI: 10.1155/2012/648915.

## Відомості про авторів

Антофійчук Т. М. – аспірант кафедри внутрішньої медицини, клінічної фармакології та професійних хвороб Буковинського державного медичного університету, м. Чернівці, Україна.

Давиденко І. С. – д-р мед. наук, проф., зав. кафедри патологічної анатомії Буковинського державного медичного університету, м. Чернівці, Україна.

Хухліна О. С. – д-р мед. наук, проф., зав. кафедри внутрішньої медицини, клінічної фармакології та професійних хвороб Буковинського державного медичного університету, м. Чернівці, Україна.

Антофійчук М. П. – канд. мед. наук, доцент кафедри внутрішньої медицини, клінічної фармакології та професійних хвороб Буковинського державного медичного університету, м. Чернівці, Україна.

## Сведения об авторах

Антофийчук Т. Н. – аспирант кафедры внутренней медицины, клинической фармакологии и профессиональных болезней Буковинского государственного медицинского университета, г. Черновцы, Украина.

Давиденко И. С. – д-р мед. наук, профессор, зав. каф. патологической анатомии Буковинского государственного медицинского университета, г. Черновцы, Украина.

Хухлина О. С. – д-р мед. наук, профессор, зав. каф. внутренней медицины, клинической фармакологии и профессиональных болезней Буковинского государственного медицинского университета, г. Черновцы, Украина.

Антофийчук М. П. – канд. мед. наук, доцент каф. внутренней медицины, клинической фармакологии и профессиональных болезней Буковинского государственного медицинского университета, г. Черновцы, Украина.

## Information about the authors

Antofichuk T. M. – postgraduate, Department of Internal Medicine, Clinical Pharmacology and Occupational Diseases, Bukovinian State Medical University, Chernivtsi, Ukraine.

Davydenko I. S. – MD, PhD, DSci, Professor, Head of the Department of Pathologic Anatomy, Bukovinian State Medical University, Chernivtsi, Ukraine.

Khukhlina O. S. – MD, PhD, DSci, Professor, Head of the Department of Internal Medicine, Clinical Pharmacology and Occupational Diseases, Bukovinian State Medical University, Chernivtsi, Ukraine.

Antofichuk M.P. – MD, PhD, Department of Internal Medicine, Clinical Pharmacology and Occupational Diseases, Bukovinian State Medical University, Chernivtsi, Ukraine.

Надійшла до редакції 14.01.2021

Рецензент – проф. Цигикало О.В.

© Т.М. Антофійчук, І.С. Давиденко, О.С. Хухліна, М.П. Антофійчук, 2021