

УДК 616-053.2-056.22:616.12-008.3-073.96

*С.В.Билецкий, Т.В.Городенский¹, Л.В.Мельничук, Т.В.Казанцева***ЭЛЕКТРОКАРДИОГРАММА ЗДОРОВЫХ ДЕТЕЙ В РАЗЛИЧНЫЕ ВОЗРАСТНЫЕ ПЕРИОДЫ: ДАННЫЕ ЛИТЕРАТУРЫ И СОБСТВЕННЫЕ НАБЛЮДЕНИЯ**

Кафедра семейной медицины (зав. – проф. С.В.Билецкий)
Буковинского государственного медицинского университета, г. Черновцы
¹КМУ Городская поликлиника № 3

Резюме. В статье по данным литературы и собственных наблюдений излагаются особенности электрокардиограммы здоровых детей в различные возрастные периоды.

Ключевые слова: электрокардиограмма, здоровые дети.

Электрокардиограмма (ЭКГ) здоровых детей и взрослых имеет отличия. Кроме того, ЭКГ детей имеет свои специфические особенности в каждом возрастном периоде. Они обусловлены различным анатомическим положением сердца в грудной клетке, различным соотношением мышечных масс правого и левого желудочков, вегетативно-эндокринными влияниями и другими факторами.

У здоровых детей часто наблюдается синусовая дыхательная аритмия, когда ЧСС увеличивается на вдохе и уменьшается на выдохе. У детей с лабильной вегетативной нервной системой может отмечаться и синусовая аритмия, не зависящая от дыхания [1, 5].

Продолжительность зубцов и интервалов ЭКГ у детей короче, чем у взрослых. Часто встречаются отрицательные зубцы Т в III и правых грудных отведениях (рис. 1, 2, 3), деформация желудочкового комплекса QRS в виде буквы W или M в III стандартном отведении, отрицательные, двухфазные или сглаженные зубцы Р в III отведении. Нередко наблюдаются, особенно у детей раннего возраста, высокие заостренные зубцы Р, глубокие зубцы Q (во II и III стандартных отведениях). Во II и III отведениях может наблюдаться расщепление или узловатость зубца Р за счет физиологического асинхронизма возбуждения правого (раньше) и левого (позднее) предсердий [2, 3, 4].

Расщепление комплекса QRS в отведении V₁ у здоровых детей обозначают как «синдром наджелудочкового гребешка». На ЭКГ этот синдром проявляется в отведении V₁ деформацией комплекса QRS типа rSr¹ с узким и малоамплитудным зубцом r¹ или зазубренностью на восходящем колене зубца S (рис. 4). При этом длительность комплекса QRS не превышает возрастную норму. Происхождение этого феномена связывают с возбуждением гипертрофированного правого «наджелудочкового гребешка», расположенного в области легочного конуса правого желудочка, возбуждающегося последним [4].

У детей раннего возраста может отмечаться изменчивость амплитуды комплекса QRS в тех или других отведениях – физиологическая альтернатива, обусловленная лабильностью электрофизиологических процессов в миокарде.

Частой находкой на ЭКГ при обследовании здоровых детей является выявление признаков неполной блокады правой ножки пучка Гиса.

С возрастом детей изменяется продолжительность интервала R-R, P-Q, Q-T, ширина желудочкового комплекса QRS. Чем младше ребенок, тем чаще ритм сердечной деятельности и тем короче интервалы ЭКГ.

У здоровых детей часто приходится встречать укорочение интервала P-Q, что связано с ускорением проведения возбуждения по АВ-соединению и на уровне системы Гиса-Пуркинье вследствие усиленных адренергических влияний. Нередко выявляется парциальный синдром преждевременного возбуждения желудочков. На ЭКГ регистрируется парциальная Δ-волна, представляющая собой пологость восходящего колена зубца R у изоэлектрической линии в различных отведениях (рис. 5). Длительность желудочкового комплекса QRS соответствует норме, а интервал P-Q нередко находится на грани укорочения. Существует предположение, что названный парциальный синдром является следствием функционирования небольших ассоциаций волокон проводящей ткани, не подвергшихся по какой-либо причине процессу резорбтивной дегенерации в первые годы жизни [4].

С возрастом детей в связи с изменением направления ЭОС изменяется высота отдельных зубцов ЭКГ в различных отведениях, особенно высота зубцов R и S [2, 3, 4]. В стандартных отведениях амплитуда зубца R увеличивается в I отведении и уменьшается в III отведении. Амплитуда зубца S, наоборот, уменьшается в I и увеличивается в III отведении (рис. 1, 2, 3, 4). В грудных отведениях V₁ и V₂ амплитуда зубца R с возрастом уменьшается, а амплитуда зубца S увеличивается (рис. 1, 2, 3, 5). В отведениях V₄-V₆ амплитуда зубца R несколько увеличивается, что связано с изменением соотношения масс левого и правого желудочков и поворотами сердца вокруг своих осей.

Характерным для ЭКГ детского возраста является также вертикальное направление ЭОС (рис. 1, 2, 4, 5), особенно у новорожденных и детей раннего возраста.

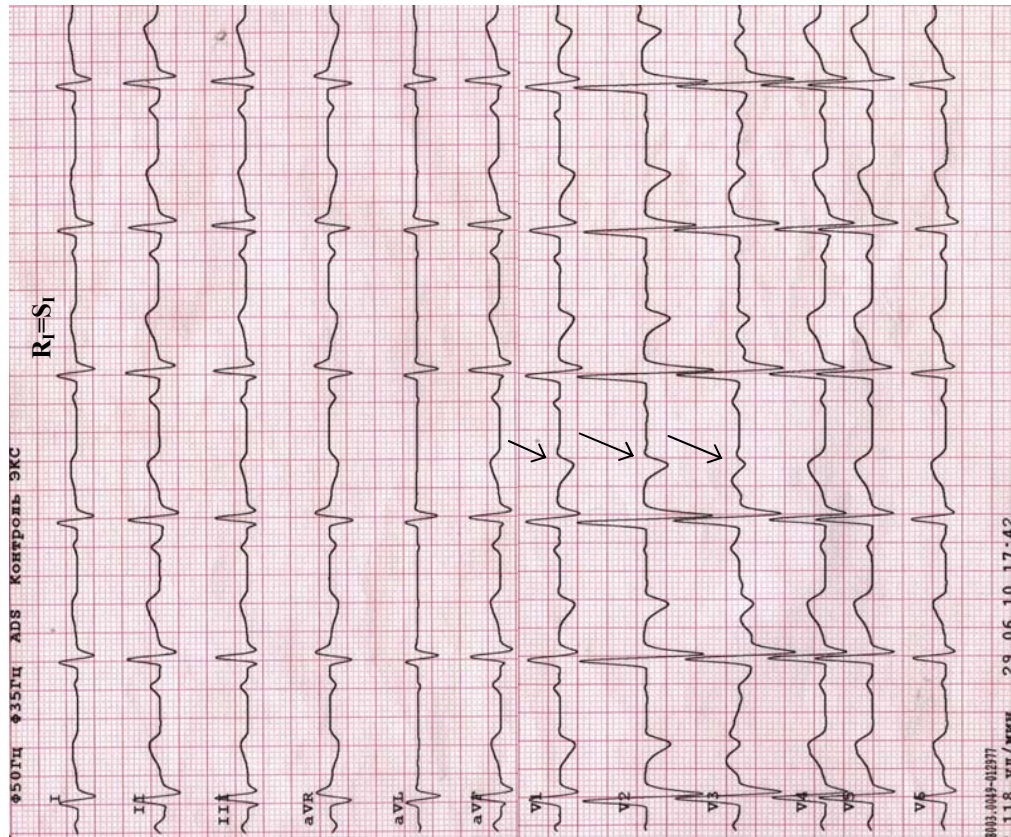


Рис. 1. ЭКГ здорового ребенка двух лет. ЭОС вертикальная: $R_1=S_1$, максимальная величина R [$R-(Q+S)$] определяется в отведениях aVF, II, III, зубец S регистрируется во всех трех стандартных отведениях. В отведениях V_1-V_3 зубец T отрицательный, в V_3 – двухфазный [+–] (указано стрелкой). Наблюдается преобладание потенциала правого желудочка: $R_{V1} > 7$ мм, наличие зубца S от V_1 до V_6 . Преобладание электрического потенциала правого предсердия: в отведении V_1 отсутствует негативная фаза зубца P

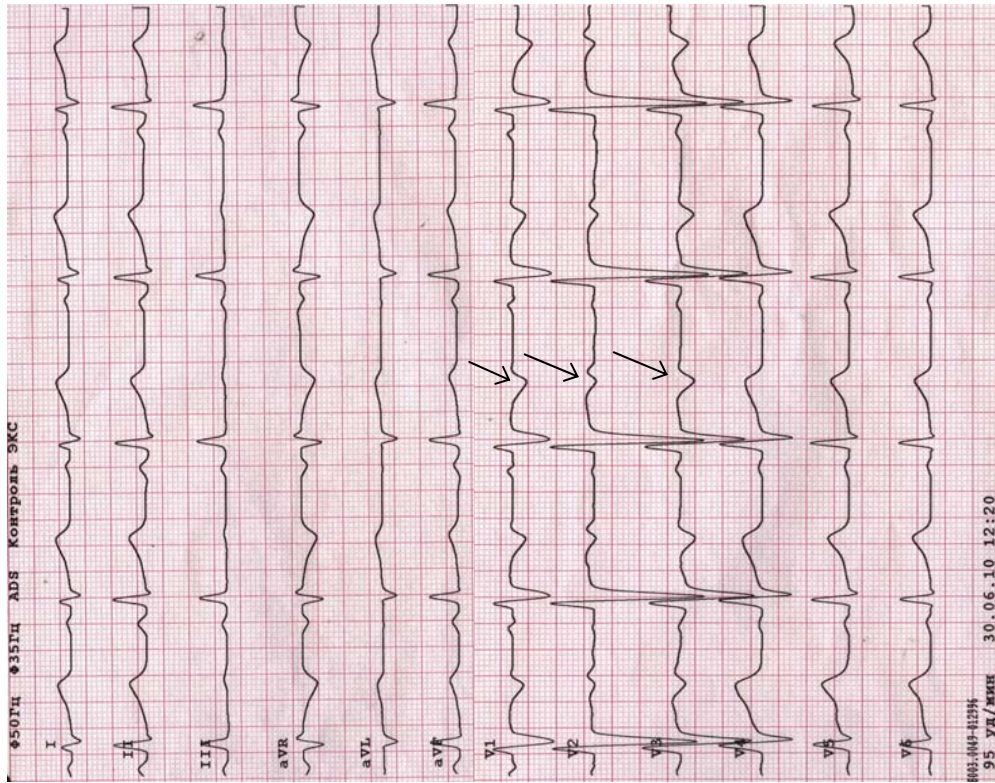


Рис. 2. ЭКГ здорового ребенка шести лет. ЭОС вертикальная: $R_1=S_1$, максимальная величина R ($R-S$) определяется в отведениях aVF, II, III. В отведениях V_1-V_3 зубец T отрицательный, двухфазный [+–] (указано стрелкой), что характерно для данного возраста. Преобладание электрического потенциала правого предсердия: в отведении V_1 отсутствует негативная фаза зубца P. По сравнению с предыдущей ЭКГ (рис. 1) сохраняется, но менее выраженное, преобладание потенциала правого желудочка (высокая амплитуда зубцов S в правых грудных отведениях)

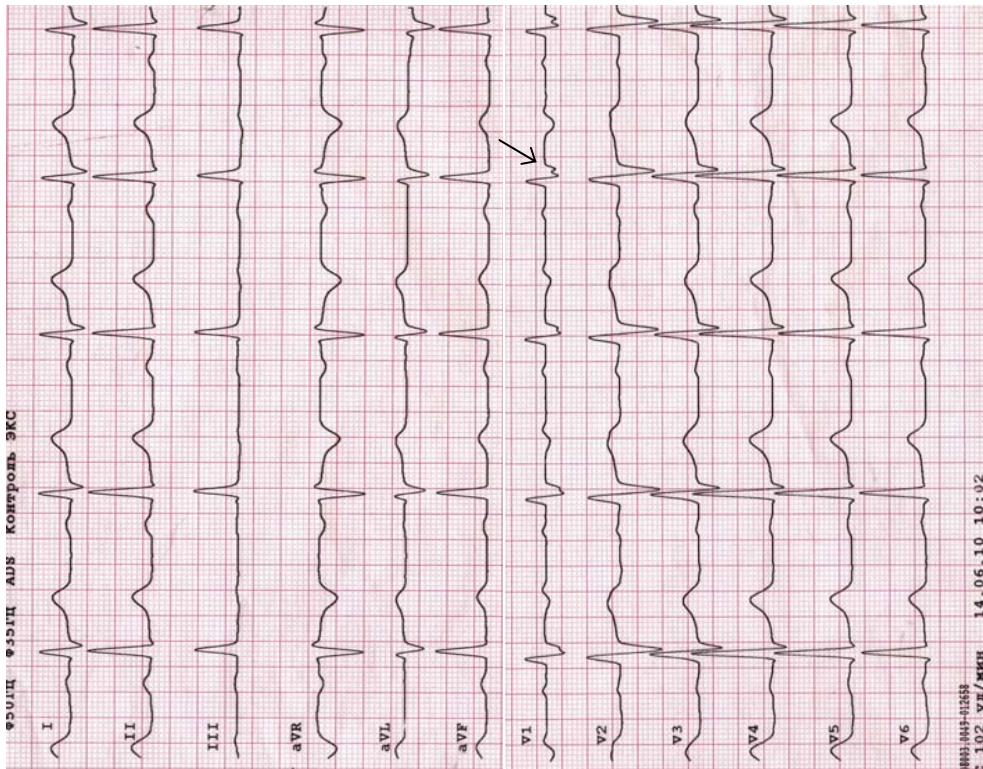


Рис. 4. ЭКГ здорового ребенка 11 лет. ЭОС полувертикальная: угол $\alpha = 70^\circ$, максимальный зубец R в отведениях II, aVF, III (последовательно на восходящем колене S_{V1} (указано стрелкой), наличие низкоамплитудного зубца S в отведениях V_5-V_6 . По сравнению с предыдущей ЭКГ (рис. 3) – четкое преобладание потенциалов левого желудочка (амплитуда зубцов S в правых грудных отведениях заметно меньше амплитуды зубцов R в левых грудных отведениях); отсутствует негативный зубец T в V_2-V_3

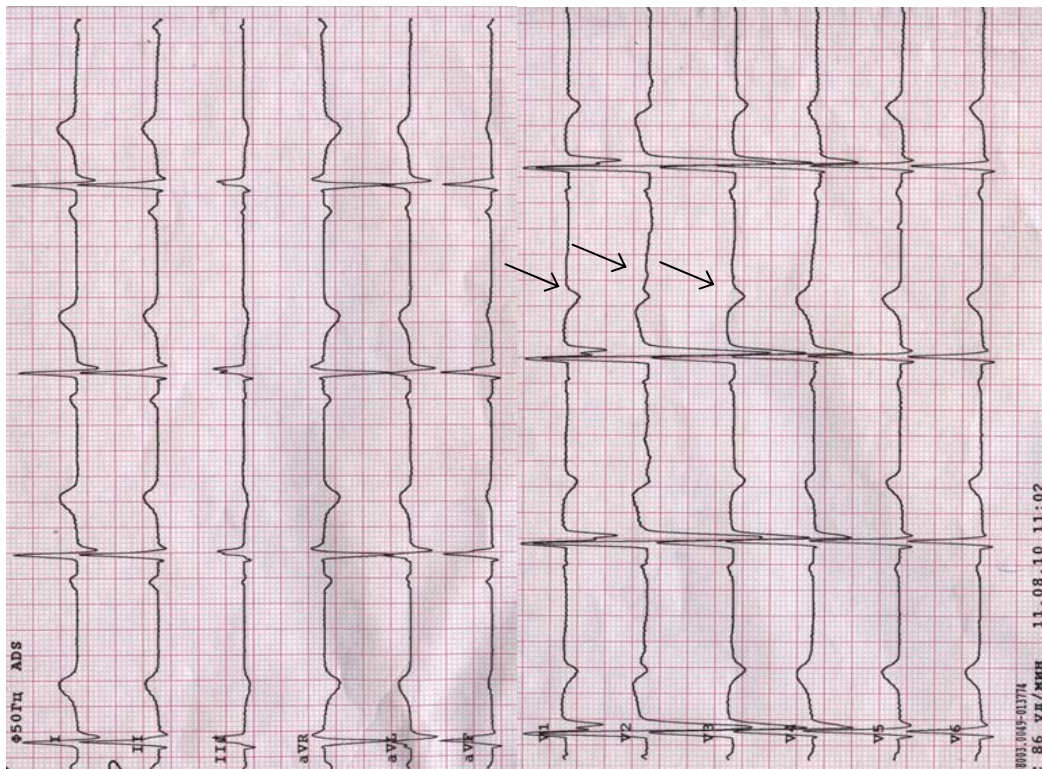


Рис. 3. ЭКГ здорового ребёнка восьми лет. ЭОС равна 60° . $R_{aVL} = S_{aVL}$, максимальная величина зубца R [R-(Q+S)] определяется во II отведении. В отведениях V_1-V_3 зубец T отрицательный, двухфазный [+-] (указано стрелкой). Наблюдается уравнивание потенциалов правого и левого желудочков: при нормальном соотношении зубцов R и S в левых грудных отведениях сохраняется высокая амплитуда зубцов R в правых грудных отведениях

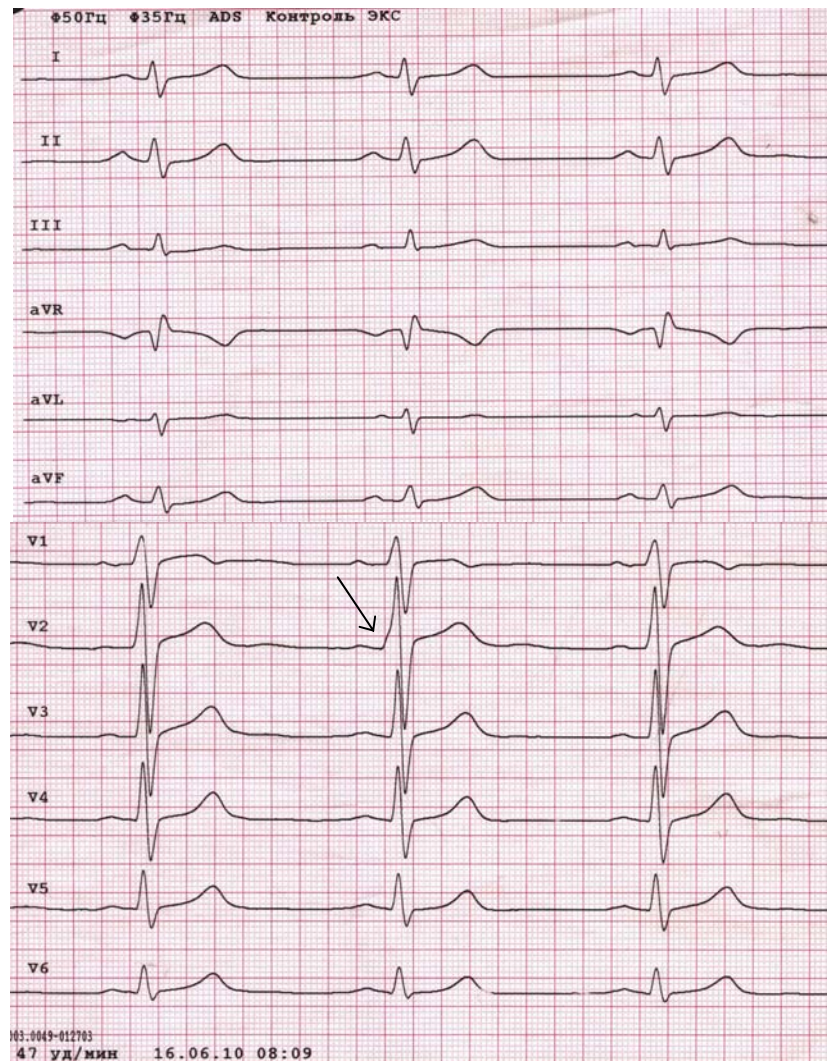


Рис. 5. ЭКГ здорового юноши 15 лет. ЭОС вертикальная: $R_1=S_1$, максимальная величина зубца R (R-S) определяется в отведениях aVF, II, III; наличие зубцов S во всех стандартных и грудных отведениях. В грудных отведениях наблюдается обычное, как у взрослых, соотношение зубцов R и S. Во втором предсердно-желудочковом комплексе (PQRST) отведения V_2 регистрируется Δ -волна (указано стрелкой), которая представляет собой пологость восходящего колена зубца R, укорачивает интервал PQ до 0,1 с и указывает на эпизодическую активность дополнительных проводящих путей сердца (парциальный синдром преждевременного возбуждения желудочков)

Выводы

Можно отметить следующие основные особенности электрокардиограммы здоровых детей по сравнению с ЭКГ взрослых людей:

1. Вертикальное положение электрической оси сердца.

2. Взаимоотношения амплитуды зубцов R и S в стандартных и грудных отведениях имеют возрастную динамику.

3. Расщепление комплекса QRS в отведениях V_{1-2} , что обозначают как «частичную блокаду правой ветви пучка Гиса» или как «синдром замедленного возбуждения правого наджелудочкового гребешка».

4. Чем младше ребенок, тем в большем числе грудных отведений имеется отрицательный зубец T.

5. Уменьшение с возрастом продолжительности времени активации желудочков в правых грудных отведениях и увеличение – в левых.

Литература

1. Кубергер М.Б. Руководство по клинической электрокардиографии детского возраста / М.Б. Кубергер. – М.: Медицина, 1983. – 353 с.
2. Макаров Л.М. ЭКГ в педиатрии / Л.М. Макаров. – М.: МЕДПРАКТИКА, 2006. – 265 с.
3. Орлов В.Н. Руководство по электрокардиографии. – 3-е изд. – М.: Изд-во «Мединформ-агентство», 2003. – 528 с.
4. Осколкова М.К. Электрокардиография у детей. 2-е издание, дополненное и исправленное / М.К.Осколкова, О.О.Куприянова. – М.: МЕДпресс-информ, 2004. – 351 с.
5. Серeda Ю.В. Электрокардиография в педиатрии. Учебное пособие / Ю.В.Серeda. – СПб.: ЭЛБИ-СПб., 2004. – 101 с.

**ЕЛЕКТРОКАРДІОГРАМА ЗДОРОВИХ ДІТЕЙ В РІЗНІ ВІКОВІ ПЕРІОДИ:
ДАНІ ЛІТЕРАТУРИ ТА ВЛАСНІ СПОСТЕРЕЖЕННЯ**

С.В.Білецький, Т.В.Городенський, Л.В.Мельничук, Т.В.Казанцева

Резюме. У статті за даними літератури та власних спостережень висвітлюються особливості електрокардіограми здорових дітей в різні вікові періоди.

Ключові слова: електрокардіограма, здорові діти.

**ELECTROCARDIOGRAM OF HEALTHY CHILDREN DURING DIFFERENT
AGE-DEPENDENT PERIODS: BIBLIOGRAPHICAL FINDINGS AND THE
AUTHORS' OWN OBSERVATIONS**

S.V.Biletskyi, T.V.Horodenskyi, L.V.Mel'nychuk, T.V.Kazantseva

Abstract. The paper deals with the specific characteristics of the electrocardiogram of healthy children during different age-specific periods based on the bibliographical findings and the authors' own observations.

Key words: electrocardiogram, healthy children.

Bukovinian State Medical University (Chernivtsi)

Рецензент – проф. Ю.М.Нечитайло

Buk. Med. Herald. – 2011. – Vol. 15, № 1 (57). – P. 10-14

Надійшла до редакції 21.10.2010 року