

УДК 611-013.85:618.39-021.3

В.В. Іліка, І.С. Давиденко, О.М. Давиденко

ГІСТОХІМІЧНА ОЦІНКА ПРОЦЕСІВ ОКИСНЮВАЛЬНОЇ МОДИФІКАЦІЇ БІЛКІВ У ДЕЦИДУАЛЬНИХ КЛІТИНАХ ПЛАЦЕНТИ ПРИ ПОЄДНАННІ ЗАПАЛЕННЯ ПОСЛІДУ ТА ЗАЛІЗОДЕФІЦИТНОЇ АНЕМІЇ ВАГІТНИХ

Вищий державний навчальний заклад України «Буковинський державний медичний університет», м. Чернівці

Резюме. На підставі проведених досліджень із використанням гістохімічної реакції з бромфеноловим синім на «кислі» та «основні» білки за Mikel Calvo, встановлено наступне. При хронічній та гострій формах базального децидуїту, а також при хронічній формі хоріонамніоніту в цитоплазмі децидуальних клітин зростає інтенсивність окиснювальної модифікації білків. При гострому хоріонамніоніті зростання інтенсивності окиснювальної модифікації білків не спостеріга-

ється. Поєднання базального децидуїту, а також хронічної форми хоріонамніоніту з залізодефіцитною анемією вагітних викликає більш суттєве підвищення інтенсивності окиснювальної модифікації білків, ніж у спостереженнях без анемії. Разом з тим, вказана закономірність не відзначається при гострому хоріонамніоніті.

Ключові слова: окиснювальна модифікація білків, запалення посліду, залізодефіцитна анемія вагітних, децидуальні клітини.

Вступ. Децидуальні клітини (децидуцити) є важливими клітинами для плаценти, вони відіграють значну роль як при фізіологічній вагітності [5, 8], так і при запаленні [3, 4]. Інтерес до процесів окиснювальної модифікації білків (ОМБ) при запаленні пов'язаний із тим, що при запальних реакціях, як правило, підвищується рівень вільних радикалів кисню, які, окиснюючи аміногрупи білків, змінюють властивості цих макромолекул. Це стосується і білків-ферментів, і структурних протеїнів, і рецепторних білків, сигнальних молекул тощо. Інтерес до ОМБ при залізодефіцитній анемії (ЗДАВ) пов'язаний із тим, що анемічний стан здебільшого супроводжується інтенсифікацією вільнорадикальних процесів у крові та тканинах, а залізодефіцит додатково суттєво модифікує ці процеси, причому наперед точно передбачити, які розвинуться ефекти, дуже складно.

Сутність ОМБ полягає в тому, що окиснення аміногруп білків призводить до зміни співвідношення між аміно- та карбоксильними групами у них. Це співвідношення можна оцінити не тільки біохімічним методом, але й за допомогою гістохімічної методики на «кислі» та «основні» білки з бромфеноловим синім за Mikel Calvo, за якої білки забарвлюються в різні кольори, залежно від їхніх властивостей за співвідношенням аміно- та карбоксильних груп [1]. Для прикладу – при явному переважанні аміногруп у білках, вони забарвлюються в синій колір, а при явному переважанні карбоксильних груп – у червоний. На практиці завжди має місце комбіноване забарвлення з причини наявності в тканинах «суміші» білків, що спонукає застосувати не тільки візуальну, але і кількісну оцінку ступеня ОМБ. Методологічно це здійснюється мікроспектрофотометричним методом на цифрових зображеннях гістологічних зрізів, забарвлених бромфеноловим синім за Mikel Calvo.

Мета дослідження. Гістохімічним методом у поєднанні з кількісною оцінкою результатів забарвлення засобами комп'ютерної мікроспектрофотометрії встановити особливості окиснюва-

льної модифікації білків у цитоплазмі децидуальних клітин при залізодефіцитній анемії вагітних залежно від форми запалення посліду.

Матеріал і методи. Вивчалися процеси ОМБ у децидуцитах при гострих і хронічних формах базального децидуїту та хоріонамніоніту. Всього досліджено 198 плацент, у тому числі з метою порівняння вивчені плаценти при фізіологічній вагітності та спостереження залізодефіцитної анемії вагітних без запалення посліду. Кількість спостережень у конкретних групах дослідження надані в таблицях 1 та 2.

Матеріал фіксували у 10 % водному нейтральному розчині формаліну 24 години, після чого проводили етанолову дегідратацію та заливку в парафін за стандартною процедурою. На серійних гістологічних зрізах 5 мкм завтовшки ставили гістохімічну реакцію з бромфеноловим синім на «кислі» та «основні» білки за Mikel Calvo, дотримуючись всіх процедур стандартизації [1].

Отримували цифрові копії зображення за допомогою мікроскопа Delta Optical Evolution 100 (планахроматичні об'єктиви) та цифрової камери Olympus SP-550UZ. У середовищі комп'ютерної програми ImageJ (1.48, W. Rasband, National Institutes of Health, USA) у системі оцінки кольору RGB визначали коефіцієнт R/B за алгоритмом [2]. Коефіцієнт R/B служив показником співвідношення між аміно- та карбоксильними групами в білках конкретної локалізації, тобто – був мірою ОМБ.

Для коефіцієнта R/B обраховували середню арифметичну та її похибку, розбіжності в середніх тенденціях перевіряли за допомогою непарного критерію Стьюдента після позитивної перевірки вибірки на нормальність розподілу в ній за критерієм Shapiro-Wilk (комп'ютерна програма PAST 3.14, вільна ліцензія, O.Hammer, 2016) [7].

Результати дослідження та їх обговорення. При візуальній оцінці гістохімічних препаратів, які забарвлено бромфеноловим синім за Mikel Calvo, встановлено, що децидуцити доволі чітко забарвлюються, тобто придатні для кількісного

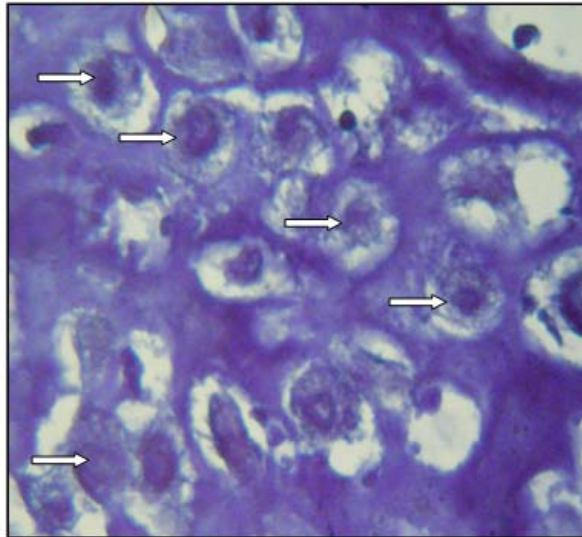


Рис. Базальна пластинка плаценти. Спостереження фізіологічної вагітності. Для прикладу, кілька децидуальних клітин вказано стрілками. Гістохімічна методика на «кислі» та «основні» білки з бромфеноловим синім за Mikel Calvo. Об.40^x.Ок.10^x

Таблиця 1

Коефіцієнт R/V у децидуальних клітинах базальної пластинки плаценти (гістохімічна методика на «кислі» та «основні» білки з бромфеноловим синім за Mikel Calvo) при фізіологічній вагітності та залізодефіцитній анемії вагітних (M±m)

Структури базальної пластинки	Групи дослідження	
	Спостереження фізіологічної вагітності (n=20)	Спостереження залізодефіцитної анемії вагітних без запалення посліду (n=21)
Децидуальні клітини базальної пластинки	1,04±0,008	1,06±0,009 P>0,05

Таблиця 2

Коефіцієнт R/V у децидуоцитах базальної пластинки плаценти (гістохімічна методика на «кислі» та «основні» білки з бромфеноловим синім за Mikel Calvo) при поєднанні різних форм запалення посліду та залізодефіцитної анемії вагітних (M±m)

Групи дослідження	Спостереження запалення посліду при вагітності без анемії	Спостереження запалення посліду при залізодефіцитній анемії вагітних
Базальний децидуїт гострий	1,38±0,010 (n=16)	1,42±0,012 (n=15) P=0,014
Базальний децидуїт хронічний	1,89±0,015 (n=21)	2,14±0,018 (n=20) P<0,001
Хоріонамніоніт гострий	1,08±0,009 (n=23)	1,09±0,009 (n=21) P>0,05
Хоріонамніоніт хронічний	1,24±0,011 (n=20)	1,64±0,016 (n=21) P<0,001

дослідження, причому межі клітин визначаються однозначно завдяки підкреслено чіткому забарвленню клітинної оболонки та контрастного забарвлення фібриноїду навколо децидуоцитів (рис.).

Також варто відзначити, що в децидуоцитах достатньо добре візуалізувалися клітинні ядра і навіть їхні ядерця. Згідно з коефіцієнтом R/V у нуклеоплазмі переважали «основні» білки, а в ядерцях – «кислі» білки. Різниця між групами дослідження за коефіцієнтом R/V у нуклеоплазмі

та ядерцях децидуоцитів не виявлено, тому такі цифрові дані в даній статті не наводяться.

Що стосується цитоплазми децидуальних клітин, то в першу чергу варто зазначити, що специфічне забарвлення носило переважно гранулярний характер, лише іноді – дифузний, а спектральні характеристики і оптична густина забарвлення доволі сильно варіювали поміж індивідуальними показниками різних плацент та поміж середніми показниками в групах дослідження.

Усереднені дані щодо коефіцієнта R/B у децидуїтах базальної пластинки плаценти при фізіологічній вагітності та при ЗДАВ наведені в таблиці 1. З наведених даних видно, що за коефіцієнтом R/B, який визначено в цитоплазмі децидуоцитів, немає статистично значущих розбіжностей у середніх тенденціях між плацентами при фізіологічній вагітності та плацентами при ЗДАВ. При цьому коефіцієнт R/B лише трохи перевищує одиницю, що можна розцінити як деяке переважання «кислих» білків над «основними» білками. Дані показники є важливими в плані оцінки величини коефіцієнта R/B як показника рівня окиснювальної модифікації білків.

Середні дані про коефіцієнт R/B у децидуїтах базальної пластинки плаценти при різних формах запалення посліду наведені в таблиці 2.

З наведених даних видно, що при всіх вивчених формах запалення посліду коефіцієнт R/B суттєво в середньому зростає, за винятком тільки гострого хоріонамніоніту. Особливо відчутне зростання коефіцієнта R/B при базальних децидуїтах із максимальними цифрами при хронічному базальному децидуїті. Враховуючи отримані нами раніше дані про високий рівень нітропероксидів у базальній пластинці плацент при запаленні посліду, зростання коефіцієнта R/B, тобто переважання «кислих» білків над «основними», найбільш правильно пов'язати зі зростанням інтенсивності процесів ОМБ у цитоплазмі децидуоцитів при запаленні посліду, за винятком такої форми, як гострий хоріонамніоніт.

Необхідно відзначити, що запалення посліду при поєднанні зі ЗДАВ характеризувалося більшими середніми цифрами, ніж без анемії.

Висновки

1. При хронічній та гострій формах базального децидуїту, а також при хронічній формі хоріонамніоніту в цитоплазмі децидуальних клітин зростає інтенсивність окиснювальної модифікації білків. При гострому хоріонамніоніті зростання інтенсивності окиснювальної модифікації білків не спостерігається.

2. Поєднання базального децидуїту, а також хронічної форми хоріонамніоніту із залізодефіци-

тною анемією вагітних викликає більш суттєве підвищення інтенсивності окиснювальної модифікації білків, ніж у спостереженнях без анемії. Разом з тим, вказана закономірність не відзначається при гострому хоріонамніоніті.

Перспективи подальших досліджень. У подальших дослідженнях запалення посліду планується вивчити інші властивості децидуальних клітин, зокрема, за допомогою методів імуногістохімії та хемілюмінесценції.

Література

1. Давиденко І.С. Заходи стандартизації гістохімічної методики на окиснювальну модифікацію білків / І.С. Давиденко // Укр. мед. альманах. – 2013. – № 3 (додаток). – С. 180-181.
2. Давиденко І.С. Алгоритм одержання показника «R/B» (для вимірювання окиснювальної модифікації білків за гістохімічними та цитохімічними препаратами) за допомогою комп'ютерної програми ImageJ (W.Rasband, National Institute of Health, USA, 201-5) / І.С. Давиденко, О.М. Давиденко // Materials of the XII International Scientific and Practical Conference «Science and Civilization – 2016» (30 January – 07 February 2016). – Vol. 15. – Medicine. Biological sciences. Chemistry and chemical technology. – Sheffield: Science and Education LTD. – 2016. – P.47-49.
3. Цинзерлинг В.А. Перинатальные инфекции. (Вопросы патогенеза, морфологической диагностики и клинико-морфологических сопоставлений). Практическое руководство / В.А.Цинзерлинг, В.Ф. Мельникова. – СПб.: Элби СПб, 2002. – 352 с.
4. Altered placental oxidative stress status in gestational diabetes mellitus / M.T. Coughlan, P.P. Vervaart, M. Permezel [et al.] // Placenta. – 2004. – Vol. 25. – P. 78-84.
5. Benirschke K. Pathology of the human placenta / K. Benirschke, G. J. Burton, R.N. Baergen // 6th ed. – 2012. – New York: Springer. – 974 p
6. Ferreira T. ImageJ. User Guide / T. Ferreira, W. Rasband. – New York: National Institute of Health, 2012. – 187 p.
7. Hammer Ø. PAST: Paleontological Statistics, Version 3.14. Reference manual / Ø. Hammer. – Oslo: Natural History Museum University of Oslo. – 2016. – 243p.
8. Pijnenborg R. Placental Bed Disorders / R. Pijnenborg, I. Brosens, R. Romero. – Cambridge: Cambridge University Press, 2010. – 301 p.

ГИСТОХИМИЧЕСКАЯ ОЦЕНКА ПРОЦЕССОВ ОКИСЛИТЕЛЬНОЙ МОДИФИКАЦИИ БЕЛКОВ В ДЕЦИДУАЛЬНЫХ КЛЕТКАХ ПЛАЦЕНТЫ В СОЧЕТАНИЕ ВОСПАЛЕНИЯ ПЛАЦЕНТЫ И ЖЕЛЕЗОДЕФИЦИТНОЙ АНЕМИИ БЕРЕМЕННЫХ

В.В. Илика, И.С. Давыденко, О.Н. Давыденко

Резюме. На основании проведенных исследований с использованием гистохимической реакции с бромфеноловый синим на «кислые» и «основные» белки по Mikel Calvo, установлено следующее. При хронической и острой формах базального децидуита, а также при хронической форме хоріонамніоніта в цитоплазме децидуальных клеток возрастает интенсивность окислительной модификации белков. При остром хоріонамніоніте рост интенсивности окислительной модификации белков не наблюдается. Сочетание базального децидуита, а также хронической формы хоріонамніоніта с железоздефіцитной анемією беременных вызывает более существенное повышение интенсивности окислительной модификации белков, чем при наблюдении без анеміи. Вместе с тем, указанная закономерность не отмечается при остром хоріонамніоніте.

Ключевые слова: окислительная модификация белков, воспаление плаценты, железоздефіцитная анемія беременных, децидуальные клетки.

**HISTOCHEMICAL EVALUATION OF THE PROCESSES OF PROTEIN OXIDATIVE
MODIFICATION IN DECIDUAL CELLS OF PLACENTA COMBINED WITH
THE INFLAMMATION IN THE SECUNDINES AND IRON-DEFICIENCY
ANEMIA IN GRAVIDAS**

V.V. Ilika, I.S. Davydenko, O.M. Davydenko

Abstract. The results of the research based on histochemical reactions with Bromophenol Blue on "acidic" and "basic" proteins according to Mikel Calvo come to the following conclusion: there is an increase of the intensity of protein oxidative modification in chronic and acute forms of basal deciduitis, as well as chronic form of chorioamnionitis in the cytoplasm of decidual cells. In acute chorioamnionitis there is no increase in the intensity of protein oxidative modification. The combination of basal deciduitis as well as chronic form of chorioamnionitis with iron-deficiency anemia in gravidas causes even more significant increase in the intensity of protein oxidative modification than the observations without anemia. However, the indicated pattern was not observed in acute chorioamnionitis.

Key words: protein oxidative modification, inflammation in the secundines, iron-deficiency anemia in gravidas, decidual cells.

Higher State Educational Institution of Ukraine «Bukovinian State Medical University» (Chernivtsi)

Рецензент – д. мед. н. І.В. Каліновська

Buk. Med. Herald. – 2017. – Vol. 21, № 1 (81). – P. 54-57

Надійшла до редакції 10.11.2016 року