

УДК 611-013.85:618.39-021.3

*О.В. Гарвасюк, І.С. Давиденко, К.Г. Ташук*

## ІМУНОГІСТОХІМІЧНА КОНЦЕНТРАЦІЯ ПЛАЦЕНТАРНИХ ГОРМОНІВ У ТРОФОБЛАСТІ ХОРІАЛЬНИХ ВОРСИНОК У ВАГІТНИХ ІЗ ЗАЛІЗОДЕФІЦИТНОЮ АНЕМІЄЮ ПРИ ПЕРЕДЧАСНОМУ ДОЗРІВАННІ ХОРІАЛЬНОГО ДЕРЕВА

Вищий державний навчальний заклад України «Буковинський державний медичний університет, м. Чернівці

**Резюме.** На підставі проведених досліджень встановлено, що імуногістохімічна концентрація плацентарного лактогену в трофобласті хоріальних ворсинок на фоні передчасного дозрівання хоріального дерева є парадоксально низькою, причому вона характеризується величинами, які близькі для нормального дозрівання хоріального дерева при передчасних пологах. Проте в однакові терміни гестації при залізодефіцитній анемії вагітних концентрація плацентарного лактогену в трофобласті хоріальних ворсинок завжди знижена порівняно з вагітними без анемії, навіть незважаючи на ступінь морфологічної зрілості хоріального дерева плаценти.

Імуногістохімічна концентрація хоріонічного гонадотропіну в трофобласті хоріальних ворсинок на фоні передчасного дозрівання хоріального дерева для обох вивчених термінів вагітності вище, ніж можна було прогнозувати, хоча на фоні залізодефіцитної анемії вагітних вона є нижчою ніж без анемії, незалежно від того, чи присутнє передчасне дозрівання хоріального дерева.

**Ключові слова:** залізодефіцитна анемія, плацентарний лактоген, хоріонічний гонадотропін, трофобласт.

**Вступ.** Оцінка стану плаценти є важливим елементом ефективного надання перинатальної допомоги [5, 6]. У попередніх дослідженнях [1-3] нами з використанням удосконаленої класифікації хоріальних ворсинок плаценти встановлено, що при передчасному дозріванні хоріального дерева при залізодефіцитній анемії вагітних (ЗДАВ) у термін гестації 29-32 тижні в цілому морфометричні параметри хоріального дерева не досягають рівня фізіологічної вагітності, також ступінь зрілості хоріальних ворсинок менший, ніж при передчасному дозріванні хоріального дерева без анемії. Щодо особливостей передчасного дозрівання хоріального дерева при залізодефіцитній анемії вагітних у термін гестації 33-36 тижнів нами було з'ясовано, що морфометричні параметри хоріального дерева не досягають рівня фізіологічної вагітності, хоча у вагітних без анемії морфометричні параметри хоріального дерева досягають рівня фізіологічної вагітності. Ступінь зрілості хоріальних ворсинок менший, ніж при передчасному дозріванні хоріального дерева без анемії, що виражається у зменшенні відсотка термінальних «спеціалізованих» ворсинок. Слід зазначити, що досі не вивчалася концентрація плацентарних гормонів у трофобласті хоріальних ворсинок у випадках передчасного дозрівання хоріального дерева плаценти в гестаційному аспекті [6-9], зокрема для періоду гестації 29-32 та 33-36 тижнів вагітності. Враховуючи відношення гормонів до дозрівання структур плаценти, нами досліджено імуногістохімічну концентрацію плацентарних гормонів (плацентарного лактогену та хоріонічного гонадотропіну) у трофобласті ворсинок.

**Мета дослідження.** Імуногістохімічним методом встановити кількісні параметри вмісту плацентарного лактогену та хоріонічного гонадотропіну в трофобласті хоріальних ворсинок плаценти із передчасним дозріванням хоріального дерева

при залізодефіцитній анемії вагітних у два різні відрізки гестації – 29-32 та 33-36 тижнів гестації, провести порівняльний аналіз цих параметрів із використанням різних груп дослідження.

**Матеріал і методи.** Всього досліджено 182 плаценти. Дизайн дослідження передбачав дві основні групи дослідження різних термінів гестації та по три групи порівняння окремо на кожен термін гестації. Зокрема, сформовані такі групи дослідження:

Основна група №1- спостереження поєднання ЗДАВ і передчасного дозрівання хоріального дерева у 29-32 тижні вагітності.

Група порівняння №1А – спостереження передчасного дозрівання хоріального дерева без анемії при пологах у 29-32 тижні вагітності.

Група порівняння №1Б – спостереження ЗДАВ у 29-32 тижні вагітності, коли будова хоріального дерева відповідає терміну гестації.

Група порівняння №1В – спостереження без будь-якої анемії у 29-32 тижні вагітності, коли будова хоріального дерева відповідає терміну гестації.

Основна група №2 – спостереження поєднання ЗДАВ і передчасного дозрівання хоріального дерева у 33-36 тижнів вагітності.

Група порівняння №2А – спостереження передчасного дозрівання хоріального дерева без будь-якої анемії при пологах у 33-36 тижнів вагітності.

Група порівняння №2Б – спостереження ЗДАВ у 33-36 тижнів вагітності, коли будова хоріального дерева відповідає терміну гестації.

Група порівняння №2В – спостереження без будь-якої анемії у 33-36 тижнів вагітності, коли будова хоріального дерева відповідає терміну гестації.

Окрім того, оцінена імуногістохімічна концентрація гормонів при фізіологічній вагітності.

Кількість спостережень по кожній групі дослідження вказані в таблицях 1-2.

Матеріал фіксували 20-22 години в забуференому нейтральному за Ліллі 10 % розчині формаліну з подальшим зневоднюванням у висхідній батареї спиртів та заливкою в парафін при 56°C. Імуногістохімічну методику виконували на парафінових зрізах (після депарафінізації) із застосуванням первинних антитіл проти плацентарного лактогену та хоріонічного гонадотропіну із візуалізацією первинних антитіл полімерною системою (ДАКО) із барвником діамінобензидином. Оптичну густину специфічного забарвлення вимірювали у відносних одиницях оптичної густини методом комп'ютерної мікроденситометрії (від 0 – відсутність забарвлення, абсолютна прозорість; до 1 – максимальне забарвлення, абсолютна непрозорість). Оптичну густину забарвлення використовували як міру імуногістохімічної концентрації [4].

Обраховували середню арифметичну та її похибку. Порівняння між групами дослідження робили за допомогою двох методів - параметричний двосторонній непарний критерій Стьюдента та параметричний критерій Mann-Whitney в середовищі комп'ютерної програми PAST 3.14 (вільна ліценція). Попередньо виконували перевірку на нормальність у вибірках методом Shapiro-Wilk за допомогою комп'ютерної програми PAST. Статистично значущими вважали розбіжності при  $p \leq 0,05$ .

**Результати дослідження та їх обговорення.** Відомо, що продукція плацентарного лактогену звичай зростає з терміном фізіологічного пере-

бігу гестації [2, 4]. Дані, що наведені в таблиці №1, цілком це підтверджують. При порівнянні фізіологічної вагітності (у термін 37-40 тижнів гестації) та передчасних пологів із нормальним дозріванням хоріального дерева як без ЗДАВ, так і з нею, відзначаються більші цифри концентрації плацентарного лактогену в трофобласті хоріальних ворсинок відповідно в більшій терміні гестації. Також слід відзначити меншу концентрацію плацентарного лактогену при ЗДАВ, ніж у спостереженнях без ЗДАВ. З наших попередніх результатів дослідження встановлено, що передчасне дозрівання хоріального дерева характеризувалося відсотковими співвідношеннями різних типів хоріальних ворсинок, «старшими» за термін гестації, наприклад, у 33-36 тижнів вагітності співвідношення були близькими до фізіологічної вагітності. Спираючись на такі дані, прогнозувалося, що концентрація плацентарного лактогену відповідно буде й близькою до фізіологічної вагітності. Проте, як простежується із табличних даних, передчасне морфологічне дозрівання хоріального дерева не супроводжувалося передчасним гормональним дозріванням у відношенні до плацентарного лактогену, оскільки показники є близькими до нормального дозрівання хоріального дерева. У той же час, при передчасному дозріванні хоріального дерева зберігається закономірність щодо зниження концентрації плацентарного лактогену в трофобласті хоріальних ворсинок при ЗДАВ, яка була відзначена для нормального дозрівання хоріального дерева (рис. 1).

Таблиця 1

**Оптична густина імуногістохімічного забарвлення на плацентарний лактоген у трофобласті хоріальних ворсинок плаценти**

| Групи дослідження       | Кількість досліджуваних плацент | Оптична густина імуногістохімічного забарвлення (в.од.опт.густини) |
|-------------------------|---------------------------------|--|
| Фізіологічна вагітність | 21                              | 0,424±0,0028   |
| 29-32 тижні гестації    |                                 |  |
| Основна група №1        | 18                              | 0,318±0,0029<br>p 1A<0,001<br>p 1B<0,001                           |
| Група порівняння №1А    | 19                              | 0,346±0,0024   |
| Група порівняння №1Б    | 20                              | 0,316±0,0024   |
| Група порівняння №1В    | 21                              | 0,342±0,0020   |
| 33-36 тижнів гестації   |                                 |  |
| Основна група №2        | 20                              | 0,352±0,0021<br>p 2A=0,003<br>p 2B=0,002                           |
| Група порівняння №2А    | 22                              | 0,369±0,0028   |
| Група порівняння №2Б    | 20                              | 0,349±0,0021   |
| Група порівняння №2В    | 21                              | 0,368±0,0022   |

Примітки: 1. p1A – вірогідність розбіжності середніх показників основної групи №1 із групою порівняння №1А; 2. p1B – вірогідність розбіжності середніх показників основної групи №1 із групою порівняння №1В; 3. p2A – вірогідність розбіжності середніх показників основної групи №2 із групою порівняння №2А; 4. p2B – вірогідність розбіжності середніх показників основної групи №2 із групою порівняння №2В; 5. Якщо вірогідність у таблиці не вказана, то вона була більшою за 0,05

Таблиця 2

**Оптична густина імуногістохімічного забарвлення на хоріонічний гонадотропін у трофобласті хоріальних ворсинок плаценти**

| Групи дослідження       | Кількість досліджуваних плацент | Оптична густина імуногістохімічного забарвлення (в.од.опт.густини) |
|-------------------------|---------------------------------|--|
| Фізіологічна вагітність | 21                              | 0,214±0,0023   |
| 29-32 тижні гестації    |                                 |  |
| Основна група №1        | 18                              | 0,226±0,0020<br>p 1A<0,001<br>p 1B<0,001                           |
| Група порівняння №1А    | 19                              | 0,249±0,0023   |
| Група порівняння №1Б    | 20                              | 0,228±0,0021   |
| Група порівняння №1В    | 21                              | 0,318±0,0027   |
| 33-36 тижнів гестації   |                                 |  |
| Основна група №2        | 20                              | 0,218±0,0019<br>p 2A=0,003<br>p 2B<0,001                           |
| Група порівняння №2А    | 22                              | 0,232±0,0024   |
| Група порівняння №2Б    | 20                              | 0,217±0,0018   |
| Група порівняння №2В    | 21                              | 0,287±0,0022   |

Примітки: 1. p1A – вірогідність розбіжності середніх показників основної групи №1 із групою порівняння №1А; 2. p1B – вірогідність розбіжності середніх показників основної групи №1 із групою порівняння №1В; 3. p2A – вірогідність розбіжності середніх показників основної групи №2 із групою порівняння №2А; 4. p2B – вірогідність розбіжності середніх показників основної групи №2 із групою порівняння №2В; 5. Якщо вірогідність у таблиці не вказана, то вона була більшою за 0,05

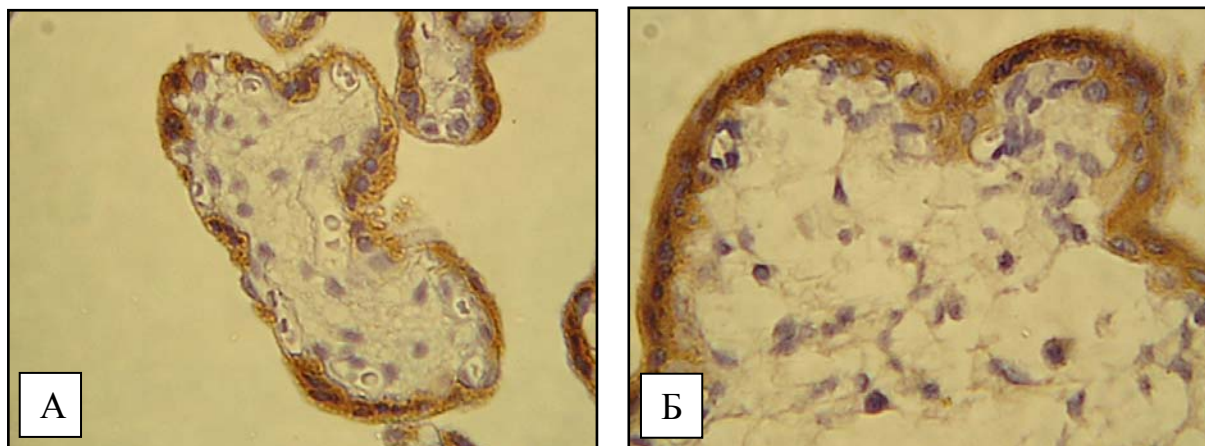


Рис. 1. Хоріальні ворсинки плацент жінок із передчасним дозріванням хоріального дерева. А) Основна група №1 (вагітність 31 тиждень); Б) Основна група №2 (вагітність 35 тижнів). Імуногістохімічна методика з первинними антитілами проти плацентарного лактогену з використанням діамінобензидину і дозбарвленням ядер гематоксилином Майєра. Об.40<sup>x</sup>, Ок.10<sup>x</sup>

Відомо, що синтез хоріонічного гонадотропіну здійснюється клітинами трофобласта, після імплантації ембріона (з 6-8-го дня після запліднення яйцеклітини) і триває протягом всієї вагітності [3]. При нормальному перебігу вагітності, у перші тижні концентрація хоріонічного гонадотропіну подвоюється кожні два дні. Пік концентрації хоріонічного гонадотропіну припадає на 10-11-й тиждень вагітності, потім його концентрація починає повільно знижуватися. Очікувалося, що концентрація хоріонічного гонадотропіну повинна бути менша в усіх групах дослідження, проте, як простежується з табличних даних у деяких групах дослідження – концентрація хоріонічного

гонадотропіну досягає рівня як при фізіологічній вагітності. При порівнянні групи спостереження поєднання ЗДАВ і передчасного дозрівання хоріального дерева у 29-32 тижні вагітності, групи спостереження поєднання ЗДАВ і передчасного дозрівання хоріального дерева у 33-36 тижнів вагітності з фізіологічною вагітністю, відзначаються цифри, що сягають майже рівня концентрації хоріонічного гонадотропіну при фізіологічній вагітності. Для терміну гестації 29-32 тижні – особливо високі показники хоріонічного гонадотропіну, враховуючи очікування щодо зниження концентрації гормону поступово до 37-го тижня вагітності. При порівнянні груп дослідження при

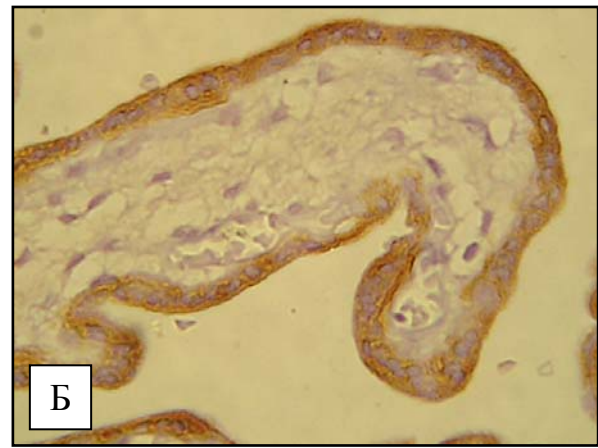
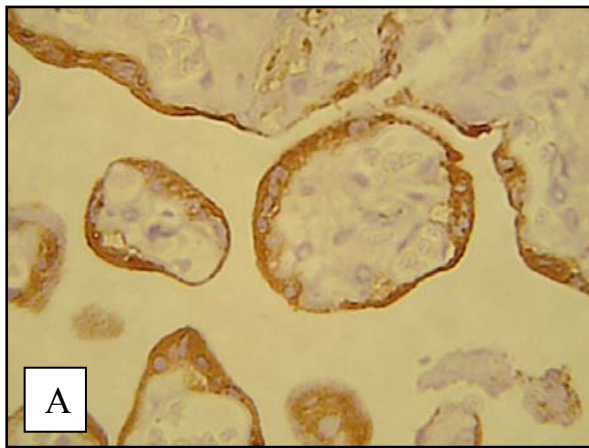


Рис. 2. Хоріальні ворсинки плацент жінок із передчасним дозріванням хоріального дерева. А) Основна група №1 (вагітність 30 тижнів); Б) Основна група №2 (вагітність 34 тижні). Імуногістохімічна методика з первинними антитілами проти хоріонічного гонадотропіну з використанням діамінобензидину і дозобарвленням ядер гематоксилином Майєра. Об.40<sup>x</sup>, Ок.10<sup>x</sup>

ЗДАВ у 29-32 і у 33-36 тижнів вагітності, коли будова хоріального дерева відповідає терміну гестації з фізіологічною вагітністю, спостерігаються показники, що наближуються до рівня фізіологічної вагітності. При передчасному дозріванні хоріального дерева без анемії зберігається закономірність щодо величин концентрації гормону для досліджуваних термінів вагітності, проте на фоні ЗДАВ відзначено, що концентрація гормону є нижчою (рис. 2).

#### Висновки

1. Імуногістохімічна концентрація плацентарного лактогену в трофобласті хоріальних ворсинок на фоні передчасного дозрівання хоріального дерева є парадоксально низькою, причому вона характеризується величинами, які близькі для нормального дозрівання хоріального дерева при передчасних пологах. Проте в однакові терміни гестації при залізодофіцитній анемії вагітних концентрація плацентарного лактогену в трофобласті хоріальних ворсинок завжди знижена порівняно з вагітними без анемії, навіть незважаючи на ступінь морфологічної зрілості хоріального дерева плаценти.

2. Імуногістохімічна концентрація хоріонічного гонадотропіну в трофобласті хоріальних ворсинок на фоні передчасного дозрівання хоріального дерева для обох вивчених термінів вагітності вища, ніж можна було прогнозувати, хоча на фоні залізодофіцитної анемії вагітних є нижчою, ніж без анемії, незалежно від того, чи присутнє передчасне дозрівання хоріального дерева.

**Перспектива подальших досліджень.** Наведені результати досліджень ставлять питання про необхідність розмежування таких двох понять, як морфологічне та гормональне дозрівання хоріального дерева. Постає необхідність у вивченні інших продуктів трофобласта, наприклад, концентрації та активності плацентарної лужної фосфатази, трофобластичного бета-глікопротеї-

ну, 11-бета-гідроксистероїд-дегідрогенази при передчасному дозріванні хоріального дерева.

#### Література

1. Гарвасюк О.В. Морфометричні параметри передчасного дозрівання хоріального дерева плаценти при залізодофіцитній анемії вагітних у гестаційному аспекті / О.В. Гарвасюк, І.С. Давиденко // Неонатологія, хірургія та перинат. мед. – 2015. – Т. V, № 4 (18). – С. 90-95.
2. Давиденко І.С. Удосконалення класифікації хоріальних ворсинок плаценти, її обґрунтування методами інформаційного аналізу та практичне застосування, як досягнення науковців кафедри патоморфології Буковинського державного медичного університету / І.С. Давиденко, О.А. Тюленева // Клін. анат. та операт. хірургія. – 2014. – Т. 13, № 2. – С. 108-113.
3. Давиденко І.С. Гістологічні критерії зрілості хоріального дерева для діагностики передчасного та уповільненого дозрівання плаценти людини / І.С. Давиденко, О.А. Тюленева, А.В. Гошовська // Бук. мед. вісник. – 2011. – Т. 15, № 1 (57). – С. 127-130.
4. Шендерюк О.П. Концентрація плацентарних гормонів у трофобласті хоріальних ворсинок плаценти при запаленні посліду (імуногістохімічне дослідження) / О.П. Шендерюк, І.С. Давиденко // Клін. та експерим. патол. – 2012. – Т. XI, № 3 (41). – С. 139-141.
5. Знаменська Т.К. Організація та перспективи розвитку перинатальної допомоги в Україні / Т.К. Знаменська, Т.М. Бойчук, Ю.Д. Годованець // Неонатологія, хірургія та перинат. мед. – 2013. – Т. III, № 1 (7). – С. 13-18.
6. Benirschke K. Pathology of the human placenta. / K. Benirschke, G. J. Burton, R.N. Baergen // 6th ed. – 2012. – New York: Springer. – 974 p.
7. Breyman C. Iron deficiency and anaemia in pregnancy: modern aspects of diagnosis and therapy / C. Breyman // Bld. Cel. Molecul. Dis. – 2002. – Vol. 29, № 3. – P. 506-516.
8. Histological changes in the placenta from severe anaemic mothers / M. Rohini, A.S. Yogesh, M. Goyal [et al.] // International J. of Med. and Health Sciences. – 2013, Vol. 2, Is.1. – P. 31-35.
9. The assessment of newborn iron stores at birth: a review of the literature and standards for ferritin concentrations / A.M. Siddappa, R. Rao, J.D. Long [et al.] // Neonatology. – 2007. – № 1. – P. 73-82.

**ИММУНОГИСТОХИМИЧЕСКАЯ КОНЦЕНТРАЦИЯ ПЛАЦЕНТАРНЫХ ГОРМОНОВ  
В ТРОФОБЛАСТЕ ХОРИАЛЬНЫХ ВОРСИНОК У БЕРЕМЕННЫХ ПРИ  
ЖЕЛЕЗОДЕФИЦИТНОЙ АНЕМИИ НА ФОНЕ ПРЕЖДЕВРЕМЕННОГО  
ДОЗРЕВАНИЯ ХОРИАЛЬНОГО ДЕРЕВА**

*А.В. Гарвасюк, И.С. Давыденко, К.Г. Ташук*

**Резюме.** На основании проведенных исследований установлено, что иммуногистохимическая концентрация плацентарного лактогена в трофобласте хориальных ворсинок на фоне преждевременного дозревания хориального дерева является парадоксально низкой, причем она характеризуется величинами, которые близкие для нормального дозревания хориального дерева при преждевременных родах. Однако, в одинаковые периоды беременности при железодефицитной анемии беременных концентрация плацентарного лактогена в трофобласте хориальных ворсинок всегда ниже в сравнении с беременными без анемии, причем невзирая на степень морфологической зрелости хориального дерева плаценты. Иммуногистохимическая концентрация хорионического гонадотропина в трофобласте хориальных ворсинок на фоне преждевременного дозревания хориального дерева для двух изученных терминов беременности – выше, чем можно было прогнозировать, хотя на фоне железодефицитной анемии беременных она ниже, чем без анемии, независимо от наличия преждевременного дозревания хориального дерева.

**Ключевые слова:** железодефицитная анемия, плацентарный лактоген, хорионический гонадотропин, трофобласт.

**IMMUNOHISTOCHEMICAL CONCENTRATION OF PLACENTAL HORMONES IN THE  
TROPHOBLAST OF THE CHORIAL VILLI IN GRAVIDAS WITH IRON-DEFICIENCY  
ANEMIA AGAINST THE BACKGROUND OF PRETERM MATURATION  
OF THE CHORIAL TREE**

*O.V. Garvasiuk, I.S. Davydenko, K.G. Tashchuk*

**Abstract.** As the result of the conducted research it was found that immunohistochemical concentration of placental lactogen in the trophoblast of the chorial villi on the basis of preterm maturation of the chorial tree is extremely low, and it is characterized by the parameters related to normal maturation of the chorial tree with preterm delivery. The concentration of placental lactogen in the trophoblast of the chorial villi, however, remains constantly decreased at the same terms of gestation in gravidas with iron-deficiency anemia compared with gravidas without anemia, notwithstanding the degree of morphological maturity of the chorial placental tree. Immunohistochemical concentration of chorionic gonadotropin in the trophoblast of the chorial villi on the basis of preterm maturation of the chorial tree is higher than it would have been predicted for both terms of pregnancy under investigation. Yet it is lower in gravidas with iron-deficiency anemia in comparison to those without the above mentioned deficiency regardless the presence of the preterm maturation of the chorial tree.

**Key words:** iron-deficiency anemia, placental lactogen, chorionic gonadotropin, trophoblast.

Higher state educational institution of Ukraine «Bukovinian State Medical University» (Chernivtsi)

Рецензент – д.мед.н. І.В. Каліновська

Buk. Med. Herald. – 2017. – Vol. 21, № 1 (81). – P. 34-38

Надійшла до редакції 01.11.2016 року