

МОРФОЛОГІЧНІ ОСОБЛИВОСТІ ПЕЧІНКИ ПРИ АЛКОГОЛЬНОМУ ГЕПАТИТІ У ПОЄДНАННІ З ГІПЕРТОНІЧНОЮ ХВОРОБОЮ**В.Є. Молодцов¹, І.С. Давиденко², О.І. Федів²**¹Комунальне некомерційне підприємство Миколаївської міської ради «Міська лікарня №1», м. Миколаїв, Україна.²Вищий державний навчальний заклад України «Буковинський державний медичний університет», м. Чернівці, Україна.**Ключові слова:***алкогольний гепатит, артеріальна гіпертензія, морфологічні особливості.**Буковинський медичний вісник. Т.24, № 1 (93). С. 90-98.***DOI:***10.24061/2413-0737.XXIV.1.93.2020.12***E-mail:** *o.fediv@gmail.com***Мета роботи** — дослідити морфологічні особливості печінки при алкогольному гепатиті в поєднанні з гіпертонічною хворобою.**Матеріал і методи.** Досліджено аутопсійний матеріал (34 випадки) печінки померлих з клінічним діагнозом «Алкогольна хвороба печінки». Остаточний діагноз форми алкогольного ураження печінки з'ясувався при мікроскопічному дослідженні гістологічних зрізів печінки з використанням методики оглядового забарвлення (гематоксилін і еозин) та трьох гістохімічних методик: забарвлення хромотропом -водним блакитним за Н. З. Слінченком (для оцінки стану колагенових білків), забарвлення бромфеноловим синім за Mikel Calvo (для оцінки процесів окиснювальної модифікації білків та для оцінки загальної концентрації білків), забарвлення вільних аміногруп білків у нінгідриново-шифововській реакції за Yasuma та Ichikawa для оцінки процесів обмеженого протеолізу.**Результати.** Гістологічне дослідження препаратів печінки хворих на алкогольний гепатит показало типову картину запального процесу в поєднанні із стеатозом. Запалення локалізувалося переважно в сполучній тканині портальних трактів у вигляді лімфоцитарних інфільтратів із домішками поліморфноядерних лейкоцитів. Питомий об'єм інфільтратів у хворих на гіпертонічну хворобу в середньому не відрізнявся від хворих без гіпертонічної хвороби. Густина інфільтрації лімфоцитами та поліморфноядерними лейкоцитами була дуже нерівномірною навіть у межах однієї печінки. Але можна відзначити, що інфільтрація портальних трактів у цілому була більшою, ніж перипортальних зон печінкових часточок. Строма портальних трактів у окремих пацієнтів була трохи набряклою. Синусоїди печінкових часточок децю розширені, з повнокров'ям. Спостерігаються крововиливи в строму портальних трактів та навколо них. При гіпертонічній хворобі питомий об'єм крововиливів більше, ніж у два рази перевищує показники хворих на алкогольний гепатит без гіпертонічної хвороби.При гіпертонічній хворобі значно вищим є як відсоток гепатоцитів у стані жирової дистрофії, так і в стані некрозу. Жирова дистрофія носила переважно великокраплинний характер в обох групах дослідження, частина гепатоцитів була з ознаками середньокраплинної жирової дистрофії. Характер жирових крапель не залежав від наявності гіпертонічної хвороби. Некроз носив або коліквацийний характер (траплялося частіше), або в інших випадках некроз був жировим. При гіпертонічній хворобі був вищим питомий об'єм сполучної тканини портальних трактів та колагенових волокон ($p < 0,05$). Для гепатоцитів з ознаками жирової дистрофії коефіцієнт R/B при гіпертонічній хворобі перевищував цей показник у спостереженнях алкогольного гепатиту без гіпертонічної хвороби. При алкогольному гепатиті на фоні гіпертонічної хвороби у всіх гепатоцитах спостерігається також зростання процесів обмеженого протеолізу. Важливим фактом стало встановлення більшого рівня протеолізу в сполучнотканинних волокнах.

Висновки. При алкогольному гепатиті у пацієнтів з гіпертонічною хворобою порівняно з пацієнтами без гіпертонічної хвороби спостерігається збільшення відсотка гепатоцитів у стані жирової дистрофії та відсотка гепатоцитів у стані некрозу, зростання питомого об'єму крововиливів, підвищення питомого об'єму сполучної тканини з паралельним збільшенням питомого об'єму колагенових волокон та оптичної густини забарвлення колагенових волокон. Також має місце інтенсифікація процесів вільнорадикального окиснення білків та обмеженого протеолізу в гепатоцитах та сполучнотканинних волокнах.

Ключевые слова:

алкогольный гепатит,
артериальная
гипертензия,
морфологические
особенности.

Буковинский медицинский вестник. Т.24, № 1 (93). С. 90-98.

МОРФОЛОГИЧЕСКИЕ ОСОБЕННОСТИ ПЕЧЕНИ ПРИ АЛКОГОЛЬНОМ ГЕПАТИТЕ В СОЧЕТАНИИ С ГИПЕРТОНИЧЕСКОЙ БОЛЕЗНЬЮ

В.Е. Молодцов, И.С. Давыденко, А.И. Федив

Цель работы — исследовать морфологические особенности печени при алкогольном гепатите в сочетании с гипертонической болезнью.

Материал и методы. Исследован аутопсийный материал (34 случая) печени умерших с клиническим диагнозом «Алкогольная болезнь печени». Окончательный диагноз формы алкогольного поражения печени выяснялся при микроскопическом исследовании гистологических срезов печени с использованием методики смотровой окраски (гемаоксилин и эозин) и трех гистохимических методик: окраска хромотропом -водным голубым по Н. З. Слинченку (для оценки состояния коллагеновых белков), окраска бромфеноловым синим по Mikel Salvo (для оценки процессов окислительной модификации белков и для оценки общей концентрации белков), окраска свободных аминок групп белков в нингидриново-шифововской реакции по Yasuta и Ichikawa для оценки процессов ограниченного протеолиза.

Результаты. Гистологическое исследование препаратов печени больных алкогольным гепатитом показало типичную картину воспалительного процесса в сочетании со стеатозом. Воспаление локализовалось преимущественно в соединительной ткани портальных трактов в виде лимфоцитарных инфильтратов с примесью полиморфноядерных лейкоцитов. Удельный объем инфильтратов у больных с гипертонической болезнью в среднем не отличался от больных без гипертонической болезни. Плотность инфильтрации лимфоцитами и полиморфноядерными лейкоцитами была очень неравномерной даже в пределах одной печени. Но можно отметить, что инфильтрация портальных трактов в целом была более густой, чем перипортальных зон печеночных долек. Строма портальных трактов в отдельных пациентов была немного отечной. Синусоиды печеночных долек несколько расширены, с полнокровием. Наблюдаются кровоизлияния в строму портальных трактов и вокруг них. При гипертонической болезни удельный объем кровоизлияний больше, чем в два раза превышает показатели больных алкогольным гепатитом без гипертонической болезни. При гипертонической болезни значительно выше процент гепатоцитов в состоянии жировой дистрофии, так и в состоянии некроза. Жировая дистрофия носила преимущественно в виде крупных капель в обеих группах исследования, часть гепатоцитов была с признаками среднекапельной жировой дистрофии. Характер жировых капель не зависел от наличия гипертонической болезни. Некроз носил или колликвационный характер (встречалось чаще), либо в других случаях некроз был жировым. При гипертонической болезни был выше удельный объем соединительной ткани портальных трактов и коллагеновых волокон ($p < 0,05$). Для гепатоцитов с признаками жировой дистрофии коэффициент R/B при гипертонической

Оригінальні дослідження

болезни превышал этот показатель в наблюдениях алкогольного гепатита без гипертонической болезни. При алкогольном гепатите на фоне гипертонической болезни во всех гепатоцитах наблюдается также усиление процессов ограниченного протеолиза. Важным фактом стало установление большего уровня протеолиза в соединительнотканых волокнах.

Выводы. При алкогольном гепатите у пациентов гипертонической болезнью по сравнению с пациентами без гипертонической болезни наблюдается увеличение процента гепатоцитов в состоянии жировой дистрофии и процента гепатоцитов в состоянии некроза, рост удельного объема кровоизлияний, повышение удельного объема соединительной ткани с параллельным увеличением удельного объема коллагеновых волокон и оптической плотности окраски коллагеновых волокон. Также имеет место интенсификация процессов свободнорадикального окисления белков и ограниченного протеолиза в гепатоцитах и в соединительнотканых волокнах.

Keywords: alcoholic hepatitis, arterial hypertension, morphological features.

Bukovinian Medical Herald. V.24, № 1 (93). P. 90-98.

MORPHOLOGICAL PECULIARITIES OF THE LIVER IN ALCOHOLIC HEPATITIS IN COMBINATION WITH ARTERIAL HYPERTENSION

V.E. Molodtsov, I.S. Davydenko, O.I. Fediv

The purpose of the study is to investigate the morphological features of the liver with alcoholic hepatitis in combination with arterial hypertension.

Material and methods. Autopsy material (34 cases) of the liver of the deceased with the clinical diagnosis of alcoholic liver disease was investigated. The definitive diagnosis of the form of alcoholic liver damage was revealed by microscopic examination of histological sections of the liver using the method of inspection staining (hematoxylin and eosin) and three histochemical methods: staining with chromotropic-aqueous blue by N. Z. Slinchenko, bromphenol blue according to Mikel Calvo (to evaluate the processes of oxidative modification of proteins and to estimate the total protein concentration), staining free amino groups of proteins in ninhydrin-Schiff and reaction Yasuma Ichikawa and evaluation processes for limited proteolysis.

Results. Histological examination of liver preparations of patients with alcoholic hepatitis showed a typical picture of the inflammatory process in combination with steatosis. The inflammation was localized mainly in the connective tissue of the portal tracts in the form of lymphocytic infiltrates with impurities of polymorphonuclear leukocytes. The proportion of infiltrates in patients with hypertension did not differ, on average, from patients without hypertension. The density of infiltration by lymphocytes and polymorphonuclear leukocytes was very uneven, even within one liver. But it can be noted that the infiltration of the portal tracts was generally more dense than the periportal areas of the liver lobules. The portal tract stroma in some patients was slightly swollen. The sinusoids of the liver lobules are somewhat enlarged, with plethora. There are hemorrhages in the stroma of the portal tracts and around them. In hypertension, the specific volume of hemorrhage is more than twice the rate of patients with alcoholic hepatitis without arterial hypertension.

In arterial hypertension, the percentage of hepatocytes in the state of fatty dystrophy and in the state of necrosis is much higher. Fatty dystrophy was predominantly a large droplet in both groups of the study, some of the hepatocytes were with signs of medium-sized fatty dystrophy. The nature of the fat droplets did not depend on the presence of hypertension. Necrosis was either colliquative (more common), or in other cases, necrosis was fat. In arterial hypertension, the specific connective tissue volume of portal tracts and collagen fibers was higher ($p < 0.05$). For hepatocytes with signs of fatty dystrophy, the R/B coefficient in

hypertension exceeded this in observations of alcoholic hepatitis without hypertension. Alcoholic hepatitis on the background of hypertension in all hepatocytes there is also an increase in processes of limited proteolysis. An important fact was the establishment of a higher level of proteolysis in connective tissue fibers.

Conclusions. *In alcoholic hepatitis in patients with hypertension compared with patients without hypertension, there is an increase in the percentage of hepatocytes in the state of fatty dystrophy and the percentage of hepatocytes in a state of necrosis, increase in the specific volume of hemorrhage, increase in the specific volume of tissue. collagen fibers and the optical color density of collagen fibers. There is also an intensification of the processes of free radical oxidation of proteins and limited proteolysis in hepatocytes and connective tissue fibers.*

Вступ. Алкогольна хвороба печінки (АХП) є важливою медично-соціальною проблемою. Систематичне споживання алкоголю призводить, насамперед, до розвитку алкогольного стеатозу (АС), надалі — до хронічного гепатиту (жирова дистрофія з некрозами гепатоцитів, мезенхімальною реакцією), а за умови подальшого прогресування — до цирозу печінки (ЦП) із системними проявами алкоголізму [1, 2, 3].

Алкогольний стеатогепатит (АСГ) проявляється змішаним мікро-макроезикалярним стеатозом із накопиченням у гепатоцитах нейтральних ліпідів (у 60–75% хворих), у досить частому поєднанні з білковою і гідропічною дистрофією гепатоцитів. Характерною також є центролобулярна локалізація алкогольного гіаліну, який гістологічно складається з грудок і мотків щільного еозинофільного матеріалу, який іноді утворює кільце навколо ядра. Запальний інфільтрат при АСГ переважно багатий макрофагами Купфера та

нейтрофілами, які оточують або навіть інфільтрують гепатоцити з тільцями Малорі-Денка в зонах найбільшого пошкодження їх стеатозом, а також виявляються в порталних трактах [4].

Доведена роль печінки у ремоделюванні гіпертензивного серця, що зумовлено змінами функціонального стану печінки і призводить до порушення метаболічних процесів в організмі, які підсилюють трофічні та структурно-функціональні зміни в міокарді. Ураження печінки у хворих на АГ може бути зумовлене токсичним впливом антигіпертензивних препаратів [5].

Мета роботи — дослідити морфологічні особливості печінки при алкогольному гепатиті у поєднанні з гіпертонічною хворобою.

Матеріал і методи. Досліджено аутопсійний матеріал (34 випадки) печінки померлих з клінічним діагнозом «Алкогольна хвороба печінки». Остаточний діагноз форми алкогольного ураження печінки з'ясувався

при мікроскопічному дослідженні гістологічних зрізів печінки з використанням методики оглядового забарвлення (гематоксилін і еозин) та трьох гістохімічних методик: забарвлення хромотропом -водним блакитним за Н. З. Слінченком (для оцінки стану колагенових білків), забарвлення бромфеноловим синім за Mikel Calvo (для оцінки процесів окиснювальної модифікації білків та для оцінки загальної концентрації білків), забарвлення вільних аміногруп білків у нінгідриново-шифововській реакції за Yasuma та Ichikawa для оцінки процесів обмеженого протеолізу. При гістологічному дослідженні як у спостереженнях без гіпертонічної хвороби, так і при гіпертонічній хворобі виявлений алкогольний гепатит.

Результати дослідження та їх обговорення. Гістологічне дослідження препаратів печінки хворих на алкогольний гепатит показало типову картину запального процесу у поєднанні із стеатозом. Запалення локалізувалося переважно в сполучній тканині порталних трактів у вигляді лімфоцитарних інфільтратів із домішками поліморфноядерних лейкоцитів (рис. 1, 2), хоча в низці спостережень можна було бачити запальні інфільтрати і в тканині печінкових часточок.

Як видно з даних таблиці 1, питомий об'єм

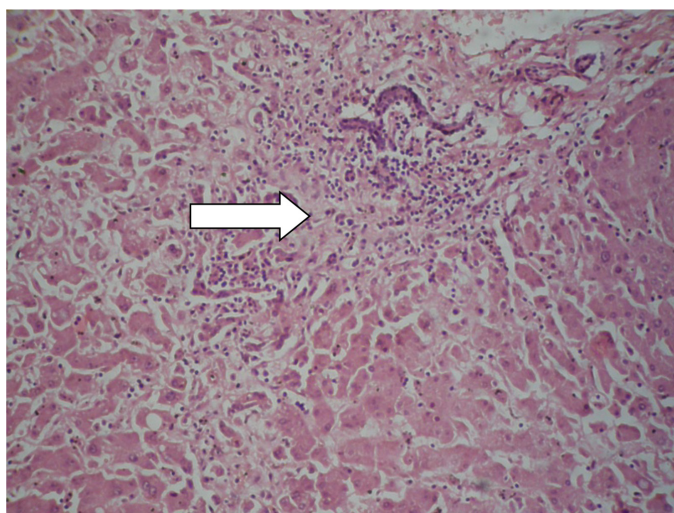


Рис. 1. Печінка хворого на алкогольний гепатит без гіпертонічної хвороби. Осередок запальної інфільтрації вказаний стрілкою. Забарвлення гематоксиліном і еозином. Ок.10х. Об.10х. (оптичне збільшення 100х)

Оригінальні дослідження

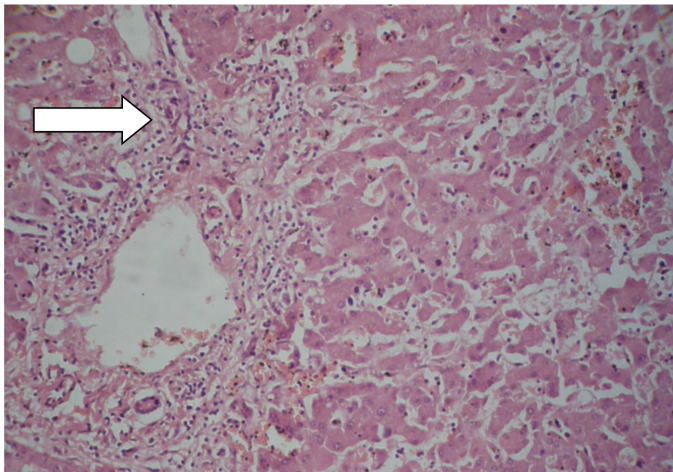


Рис.2. Печінка хворого на алкогольний гепатит з гіпертонічною хворобою. Осередок запальної інфільтрації вказаний стрілкою. Забарвлення гематоксиліном і еозином. Ок.10х. Об.10х. (оптичне збільшення 100х)

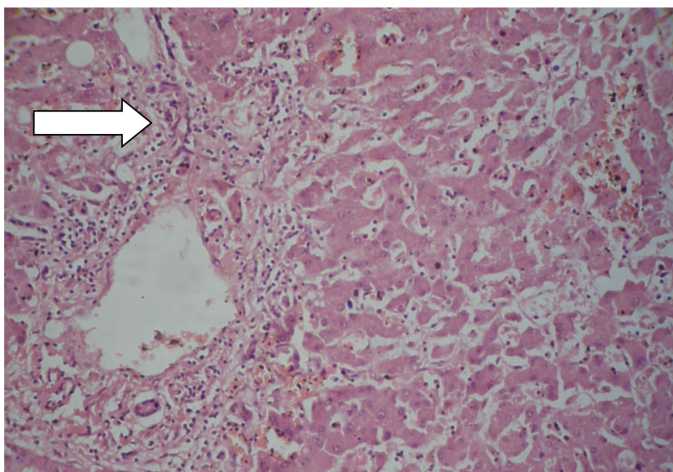


Рис. 3. Печінка хворого на алкогольний гепатит без гіпертонічної хвороби. Гепатоцити у стані жирової дистрофії позначені стрілкою. Забарвлення гематоксиліном і еозином. Ок.10х. Об.20х. (оптичне збільшення 200х)

лення з хромотропом — водним блакитним виявлені й інші розбіжності у будові сполучної тканини (рис. 5 та 6), що найкраще можна показати на основі вимірювань (табл. 2). Зокрема, при гіпертонічній хворобі був вищим питомий об'єм колагенових волокон та більш значною оптична густина забарвлення колагенових волокон. Це стосувалося сполучної тканини портальних трактів. Вказані зміни в цілому вказують на більшу щільність сполучної тканини портальних трактів при гіпертонічній хворобі за умов алкогольного гепатиту.

Особливості процесів окиснювальної модифікації білків при алкогольному гепатиті залежно від наявності гіпертонічної хвороби показані на рисунках 7 та 8, з поданням відповідних цифрових даних у таблиці 3.

інфільтратів у хворих на гіпертонічну хворобу, у середньому, не відрізнявся від хворих без гіпертонічної хвороби. Густина інфільтрації лімфоцитами та поліморфноядерними лейкоцитами була дуже нерівномірною навіть у межах однієї печінки. Але можна відзначити, що інфільтрація портальних трактів у цілому була більш густою, ніж перипортальних зон печінкових часточок. Строма портальних трактів у окремих пацієнтів була трохи набряклою. Синусоїди печінкових часточок дещо розширені, з повнокров'ям. Спостерігаються крововиливи в строму портальних трактів та навколо них. При гіпертонічній хворобі питомий об'єм крововиливів більше, ніж у два рази перевищує показники хворих на алкогольний гепатит без гіпертонічної хвороби (табл. 1).

Тілець Малорі, які вважають маркерами алкогольного ураження печінки, траплялися не у всіх спостереженнях. Статистичної розбіжності між групами дослідження з гіпертонічною хворобою або без неї за частотою тілець Малорі не виявлено.

Суттєві відмінності виявлені щодо стану гепатоцитів. Зокрема, при гіпертонічній хворобі значно вищим є як відсоток гепатоцитів у стані жирової дистрофії, так і в стані некрозу. Жирова дистрофія носила переважно великокраплинний характер в обох групах дослідження, частина гепатоцитів були з ознаками середньокраплинної жирової дистрофії (рис. 3 та 4). Характер жирових крапель не залежав від наявності гіпертонічної хвороби. Некроз носив або колікваційний характер («вологий» некроз або онкоз), що траплялися частіше, або в інших випадках некроз був жировим (одна велика крапля жиру заповнювала всю цитоплазму без'ядерного гепатоцита).

Ще цікавим моментом було те, що при гіпертонічній хворобі був вищим питомий об'єм сполучної тканини (табл. 1). Ця різниця була не дуже великою, але все ж вірогідною ($p < 0,05$).

Разом із збільшеним загальним об'ємом сполучної тканини за допомогою методики забарв-

Так, якщо в цитоплазмі гепатоцитів, які не зазнали жирових змін, коефіцієнт R/B не відрізнявся між групами порівняння ($p > 0,05$), то для гепатоцитів з ознаками жирової дистрофії коефіцієнт R/B при гіпертонічній хворобі перевищував цей показник у спостереженнях алкогольного гепатиту без гіпертонічної хвороби. Тобто, стосовно гепатоцитів відзначена та ж сама закономірність, що і для алкогольного стеатозу. Але на відміну від алкогольного стеатозу при алкогольному гепатиті у пацієнтів з гіпертонічною хворобою (рис. 8) порівняно з пацієнтами без гіпертонічної хвороби (рис. 7) коефіцієнт R/B був значно вищим у сполучнотканинних волокнах портальних трактів (табл. 3).

Кількісні параметри щодо оцінки процесів обме-

Таблиця 1

Окремі морфометричні показники печінки, які реєстрували в гістологічних препаратах, забарвлених гематоксиліном і еозином, при алкогольному гепатиті залежно від наявності гіпертонічної хвороби (M ± m)

Показник / одиниці вимірювання	Алкогольний гепатит без гіпертонічної хвороби, n=18	Алкогольний гепатит з гіпертонічною хворобою, n=16
Питомий об'єм запальних інфільтратів / %	9,4±0,14	9,8±0,16
Питомий об'єм крововиливів (портальні тракти та перипортальні зони) / %	6,2±0,11	14,5±0,18 P<0,001
Відсоток гепатоцитів у стані жирової дистрофії / %	28,8±0,29	42,3±0,64 P<0,001
Відсоток гепатоцитів у стані некрозу / %	5,9±0,12	8,4±0,13 P<0,001
Питомий об'єм сполучної тканини / %	6,9±0,11	8,9±0,13 P<0,001

Таблиця 2

Окремі морфометричні показники печінки, які реєстрували в гістохімічних препаратах, забарвлених хромотропом – водним блакитним за Н.З.Слінченком, при алкогольному гепатиті залежно від наявності гіпертонічної хвороби (M ± m)

Показник / одиниці вимірювання	Алкогольний гепатит без гіпертонічної хвороби, n=18	Алкогольний гепатит з гіпертонічною хворобою, n=16
Питомий об'єм колагенових волокон / %	66,8±1,23	74,3±1,11 P=0,003
Оптична густина забарвлення колагенових волокон / в.од.опт.густ.	0,216±0,0009	0,244±0,0010 P=0,044

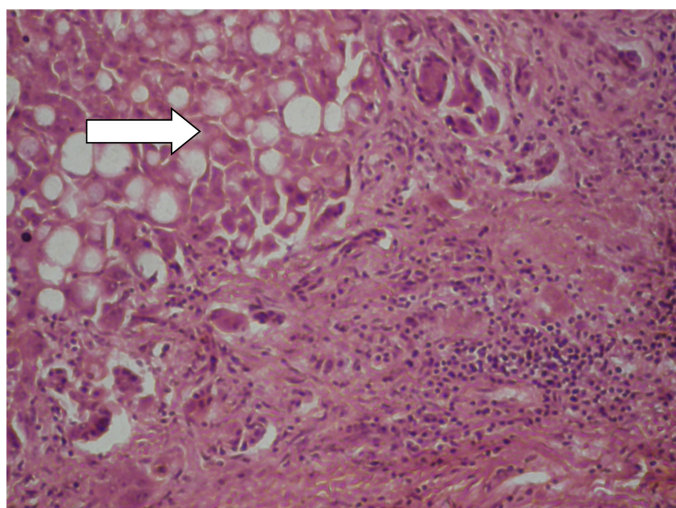


Рис. 4. Печінка хворого на алкогольний гепатит з гіпертонічною хворобою. Гепатоцити у стані жирової дистрофії позначені стрілкою. Забарвлення гематоксиліном і еозином. Ок.10х. Об.10х. (оптичне збільшення 100х)

женого протеолізу в структурах печінки при алкогольному гепатиті залежно від гіпертонічної хвороби подані в таблиці 4 та проілюстровані (рис. 9, 10).

З наведених даних видно, що оптична густина забарвлення при застосуванні гістохімічної методики на вільні аміногрупи білків у нінгідриново-шифововській реакції за Yasuma та Ichikawa в гепатоцитах без жирової дистрофії при гіпертонічній хворобі у хворих на алкогольний гепатит, у середньому, є більшою, ніж у хворих без гіпертонічної хвороби. Аналогічні середні тенденції встановлені і для білків оболонки гепатоцитів з жировою дистрофією.

Отже, при алкогольному гепатиті на фоні гіпертонічної хвороби у всіх гепатоцитах спостерігається зростання процесів обмеженого протеолізу, що не повною мірою узгоджується з даними про окиснювальну модифікацію білків у гепатоцитах (табл. 3), і може вказувати на наявність інших механізмів активації обмеженого протеолізу в гепатоцитах, окрім, інтенсифікації процесів окиснювальної модифікації білків при

Оригінальні дослідження

Таблиця 3

Коефіцієнт R/B в окремих структурах печінки, який реєстрували в гістохімічних препаратах, забарвлених бромфеноловим синім за Mikel Calvo, при алкогольному гепатиті залежно від наявності гіпертонічної хвороби (M ± m)

Показник / одиниці вимірювання	Алкогольний гепатит без гіпертонічної хвороби, n=18	Алкогольний гепатит з гіпертонічною хворобою, n=16
Питомий об'єм колагенових волокон / %	66,8±1,23	74,3±1,11 P=0,003
Оптична густина забарвлення колагенових волокон / в.од.опт.густ.	0,216±0,0009	0,244±0,0010 P=0,044

Таблиця 4

Оптична густина забарвлення гепатоцитів при застосуванні гістохімічної методики на вільні аміногрупи білків у нінгідринно-шифововській реакції за Yasuma та Ichikawa при алкогольному гепатиті залежно від наявності гіпертонічної хвороби (M ± m)

Показник / одиниці вимірювання	Алкогольний гепатит без гіпертонічної хвороби, n=18	Алкогольний гепатит з гіпертонічною хворобою, n=16
Оптична густина забарвлення в гепатоцитах без жирової дистрофії / в.од.опт.густ.	0,182±0,0026	0,198±0,0029 P=0,005
Оптична густина забарвлення в оболонці гепатоцитів з жировою дистрофією / в.од.опт.густ.	0,184±0,0027	0,202±0,0031 P=0,004
Оптична густина забарвлення в сполучнотканинних волокнах / в.од.опт.густ.	0,212±0,0029	0,222±0,0033 P=0,029

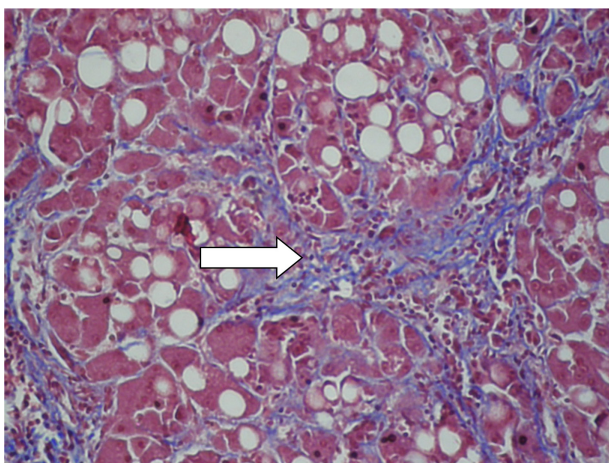


Рис. 5. Печінка хворого на алкогольний гепатит без гіпертонічної хвороби. Блакитне забарвлення відповідає колагеновим волокнам. Найбільші накопичення колагенових волокон вказані стрілками. Забарвлення хромотропом – водним блакитним за Н.З.Слінченком. Ок.10х. Об.20х. (оптичне збільшення 200х)

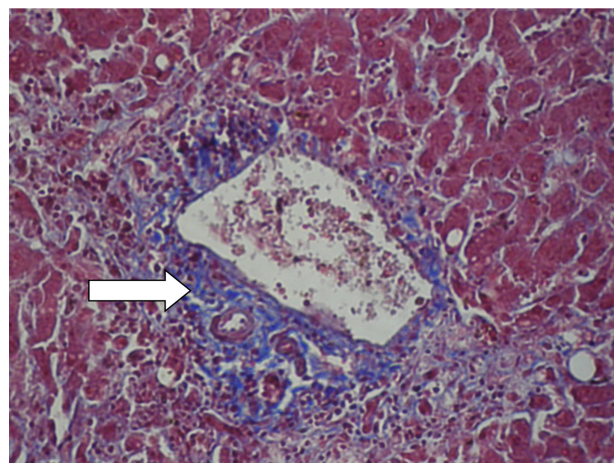


Рис. 6. Печінка хворого на алкогольний гепатит з гіпертонічною хворобою. Блакитне забарвлення відповідає колагеновим волокнам. Найбільші накопичення колагенових волокон вказані стрілками. Забарвлення хромотропом – водним блакитним за Н.З.Слінченком. Ок.10х. Об.20х. (оптичне збільшення 200х)

гіпертонічній хворобі у хворих на алкогольний гепатит.

Важливим фактом стало встановлення більшого рівня протеолізу в сполучнотканинних волокнах (табл. 4, рис. 9 та 10). Ці дані добре узгоджуються з оцінкою процесів окиснювальної модифікації білків (табл. 3).

Висновки. При алкогольному гепатиті у пацієнтів

з гіпертонічною хворобою порівняно з пацієнтами без гіпертонічної хвороби спостерігається збільшення відсотка гепатоцитів у стані жирової дистрофії та відсотка гепатоцитів у стані некрозу, зростання питомого об'єму крововиливів, підвищення питомого об'єму сполучної тканини з паралельним збільшенням питомого об'єму

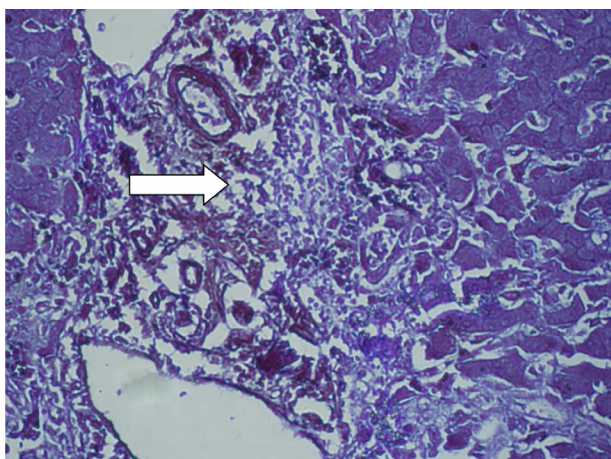


Рис. 7. Печінка хворого на алкогольний гепатит без гіпертонічної хвороби. Стрілкою вказана сполучна тканина портального тракту. Забарвлення бромфеноловим синім за Mikel Calvo. Ок.10х. Об.10х. (оптичне збільшення 100х)

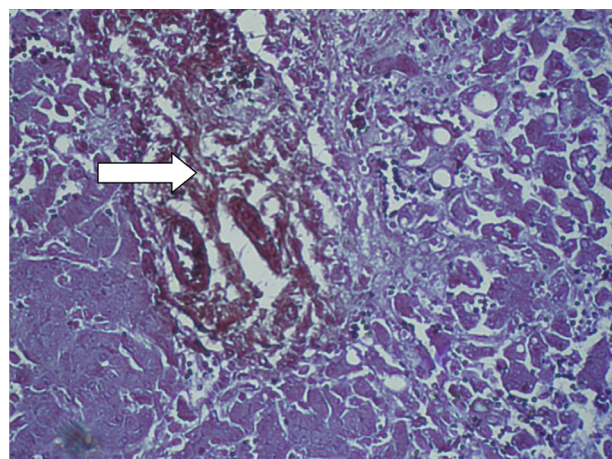


Рис.8. Печінка хворого на алкогольний гепатит з гіпертонічною хворобою. Стрілкою вказана сполучна тканина портального тракту. Забарвлення бромфеноловим синім за Mikel Calvo. Ок.10х. Об.10х. (оптичне збільшення 100х)

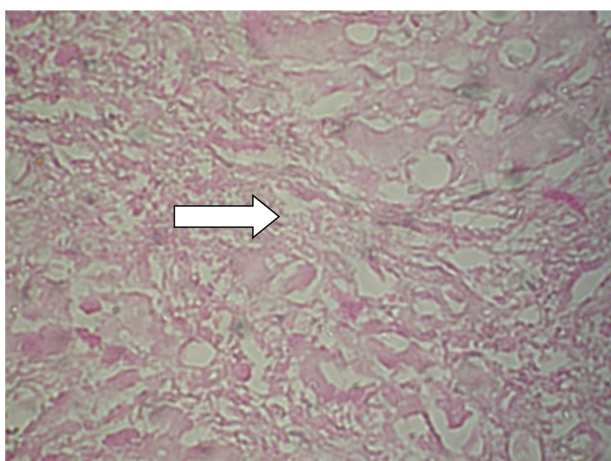


Рис. 9. Печінка хворого на алкогольний гепатит без гіпертонічної хвороби. Стрілкою вказана сполучна тканина портального тракту. По сторонах від портального тракту – гепатоцити. Гістохімічна методика на вільні аміногрупи білків у нінгідриново-шифововській реакції за Yasuma та Ichikawa . Ок.10х. Об.20х. (оптичне збільшення 200х)

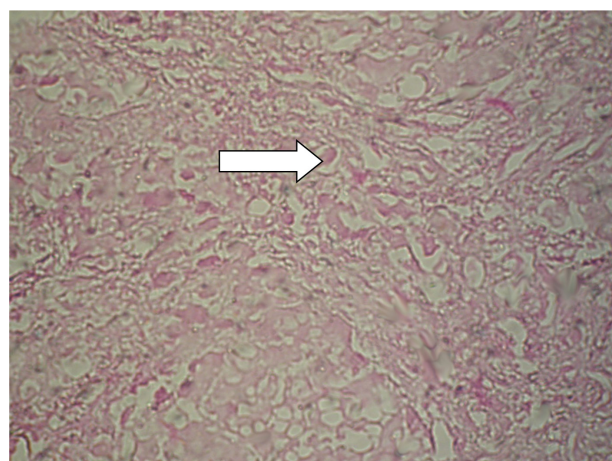


Рис. 10. Печінка хворого на алкогольний гепатит з гіпертонічною хворобою. Стрілкою вказана сполучна тканина портального тракту. По сторонах від портального тракту – гепатоцити. Гістохімічна методика на вільні аміногрупи білків у нінгідриново-шифововській реакції за Yasuma та Ichikawa . Ок.10х. Об.20х. (оптичне збільшення 200х)

колагенових волокон та оптичної густини забарвлення колагенових волокон. Також має місце інтенсифікація процесів вільнорадикального окиснення білків та обмеженого протеолізу в гепатоцитах та сполучнотканинних волокнах.

Перспективи подальших досліджень. Перспективним є вивчення морфологічних особливостей печінки при алкогольній хворобі печінки у поєднанні з артеріальною гіпертензією та цукровим діабетом типу 2.

Список літератури

1. Скрипник ІМ, Маслово ГС. Алкогольна хвороба печінки: шляхи підвищення детоксикаційної функції печінки. Семейная медицина. 2015; №6(62): 7-15.
2. Singal A, Bataller R, Ahn J, Kamath PS, Shah VH. ACG Clinical Guideline: Alcoholic Liver Disease. Am. J. Gastroenterol. 2018; 113(2): 175–94.
3. Shipley LC, Kodali S, Singal AK. Recent updates on alcoholic hepatitis. Dig Liver Dis. 2019; 51(6):761-68.
4. Туманский ВА, Фень СВ, Туманская ЛМ. Патоморфологический анализ неблагоприятных последствий неалкогольного и алкогольного стеатогепатита. Морфология. 2017;11,4: 59–74.
5. Колесникова ЕВ. Неалкогольная жировая болезнь печени и артериальная гипертензия: чего мы достигли в понимании

Оригінальні дослідження

проблеми. Український медичний часопис. 2014; 3 (101): 3-14.

References

1. Skrypnyk IM, Maslova HS. Alkoholna khvoroba pechinky: shliakhy pidvyshchennia detoksykatsiinoi funktsii pechinky [Alcoholic liver disease: ways to increase liver detoxification function]. *Semeinaia medytsyna*. 2015; №6(62): 7-15.
2. Singal A, Bataller R, Ahn J, Kamath PS, Shah VH. ACG Clinical Guideline: Alcoholic Liver Disease. *Am. J. Gastroenterol.* 2018; 113(2): 175-94.
3. Shipley LC, Kodali S, Singal AK. Recent updates on alcoholic hepatitis. *Dig Liver Dis.* 2019; 51(6):761-68.
4. Tumanskij VA, Fen' SV, Tumanskaja LM. Patomorfologicheskij analiz neblagoprijatnyh posledstvij nealkogol'nogo i alkogol'nogo steatogepatita [Pathomorphological analysis of the adverse effects of non-alcoholic and alcoholic steatohepatitis]. *Morfologija*. 2017; 11(4):59-74.
5. Kolesnikova EV. Nealkogol'naja zhirovaja bolezn' pecheni i arterial'naja gipertenzija: chego my dostigli v ponimannii problemy [Non-alcoholic fatty liver disease and arterial hypertension: what have we achieved in understanding the problem]. *Ukraïns'kij medichnij chasopis*. 2014; 3 (101): 3-14.

Відомості про авторів

Молодцов В. Є. — медичний директор Комунального некомерційного підприємства Миколаївської міської ради «Міська лікарня № 1», м. Миколаїв, Україна.

Давиденко І. С. — доктор медичних наук, професор, завідувач кафедри патологічної анатомії Вищого державного навчального закладу України «Буковинський державний медичний університет», м. Чернівці, Україна.

Федів О. І. — доктор медичних наук, професор, завідувач кафедри внутрішньої медицини та інфекційних хвороб Вищого державного навчального закладу України «Буковинський державний медичний університет», м. Чернівці, Україна.

Сведения об авторах

Молодцов В. Е. — медицинский директор коммунального некоммерческого предприятия Николаевского городского совета «Городская больница № 1», г. Николаев, Украина.

Давыденко И. С. — доктор медицинских наук, профессор, заведующий кафедрой патологической анатомии Высшего государственного учебного заведения Украины «Буковинский государственный медицинский университет», г. Черновцы, Украина.

Федив А. И. — доктор медицинских наук, профессор, заведующий кафедрой внутренней медицины и инфекционных болезней Высшего государственного учебного заведения Украины «Буковинский государственный медицинский университет», г. Черновцы, Украина.

Information about the authors

Molodtsov V. E. — Medical Director of the Municipal Non-Profit Enterprise of Mykolaiv City Council «City Hospital No. 1», Mykolaiv, Ukraine.

Davydenko I. S. — Doctor of Medical Sciences, Professor, Head of the Department of Pathological Anatomy, Higher State Educational Institution of Ukraine "Bukovinian State Medical University", Chernivtsi, Ukraine.

Fediv O. I. — Doctor of Medical Sciences, Professor, Head of the Department of Internal Medicine and Infectious Diseases of the Higher State Educational Institution of Ukraine "Bukovinian State Medical University", Chernivtsi, Ukraine.

Надійшла до редакції 24.02.2020

Рецензент — проф. Олійник І.Ю.

© В.Є. Молодцов, І.С. Давиденко, О.І. Федів, 2020