

## **БІБЛІОМЕТРИЧНИЙ АНАЛІЗ НАУКОВОЇ ЛІТЕРАТУРИ ПРО БІОПСІЮ СТОРОЖОВИХ ЛІМФАТИЧНИХ ВУЗЛІВ У ХВОРИХ НА РАК ЩИТОПОДІБНОЇ ЗАЛОЗИ**

**Ю.В. Москаленко<sup>1</sup>, А.В. Курочкін<sup>2</sup>**

<sup>1</sup>Сумський державний університет, м. Суми, Україна

<sup>2</sup>КНП СОР Сумський обласний клінічний онкологічний диспансер, м.Суми, Україна

**Ключові слова:** рак щитоподібної залози, біопсія сторожових лімфатичних вузлів, барвники.

Буковинський медичний вісник.  
2022. Т. 26, № 3 (103). С. 84-90.

**DOI:** 10.24061/2413-0737.XXVI.3.103.2022.14

**E-mail:**

yl.moskalenko@med.sumdu.edu.ua  
kurochkin\_a@ukr.net

**Резюме.** Біопсія сторожових лімфатичних вузлів надійно увійшла в керівництва для діагностики та лікування багатьох злоякісних новоутворень, але ситуація у хворих на рак щитоподібної залози залишається дискусійною.

**Мета роботи** - пошук, бібліометричний аналіз та узагальнення даних наукової літератури для вивчення прогностичного значення та особливостей регіонарного метастазування високодиференційованих форм раку щитоподібної залози, а також дослідження технік виконання біопсії сторожових лімфатичних вузлів.

**Матеріал і методи.** Досліджено 242 джерела літератури, що містили інформацію про біопсію сторожових лімфатичних вузлів у хворих на папілярний та фолікулярний рак щитоподібної залози. Пошук даних проводився в електронних базах даних PubMed, Scopus, Web of Science та Google Scholar за такими ключовими термінами: «рак щитоподібної залози», «біопсія сторожових лімфатичних вузлів», «барвники». Використовуючи інструменти візуалізації та сучасних метрик цитування SciVal (Scopus) із застосуванням онлайн-платформи для моніторингу та аналізу міжнародних наукових досліджень, вдалося виконати бібліометричний аналіз. За допомогою VOSviewer побудовано та візуалізовано бібліометричні мережі.

**Результати та висновки.** Регіонарне метастазування може відбуватися як поетапно, так і з пропуском прогнозованого відділу. Перше місце за частотою ураження посідають лімфатичні вузли центрального інсультального відділу. Регіонарне метастазування визнано негативним прогностичним фактором розвитку локорегіонарного рецидиву захворювання. Показник смертності підвищується лише за наявності таких факторів ризику, як вік <45 років, об'ємна пухлина щитоподібної залози та ураження метастазами до 6 лімфатичних вузлів. Основним критерієм ефективності контрасту під час виконання біопсії сторожових лімфатичних вузлів є негативне прогностичне значення та хибнонегативний показник.

Згідно з даними бібліографічного аналізу, зацікавленість до теми біопсії сторожових лімфатичних вузлів у хворих на рак щитоподібної залози продовжує зростати з 1998 року і донині. За допомогою інструмента візуалізації бібліометричних мереж VOSviewer вдалося проаналізувати 242 наукові статті.

---

## **BIBLIOMETRIC ANALYSIS OF SCIENTIFIC LITERATURE ON BIOPSY OF SENTINEL LYMPH NODES IN PATIENTS WITH THYROID GLAND CANCER**

**Yu. V. Moskalenko, A. V. Kurochkin**

**Key words:** thyroid cancer, sentinel lymph node biopsy, dyes.

Bukovinian Medical Herald.  
2022. V. 26, № 3 (103). P. 84-90.

**Abstract.** Biopsy of sentinel lymphatics has reliably entered the guidelines for diagnosing and treating many malignant neoplasms, but the situation in patients with thyroid cancer remains debatable.

**Objective.** The purpose of the work is the search, bibliometric analysis, and generalization of scientific literature data to study the prognostic value and features of regional metastasis of highly differentiated forms of thyroid cancer, as

well as the study of sentinel lymph node biopsy techniques.

**Materials and methods.** Two hundred forty-two literature sources containing information on sentinel lymph node biopsy in patients with papillary and follicular thyroid cancer were examined. The data search was conducted in the electronic databases of PubMed, Scopus, Web of Science, and Google Scholar using the following key terms: "thyroid cancer," "sentinel lymph node biopsy," and "dyes." Using visualization tools and modern citation metrics SciVal (Scopus) with the application of an online platform for monitoring and analyzing international scientific research, it was possible to perform a bibliometric analysis. Bibliometric networks were constructed and visualized using VOSviewer.

**Results and conclusions.** Regional metastasis can occur both in stages and with the omission of the predicted department. Lymph nodes of the ipsilateral central department occupy the first place in damage frequency.

Regional metastasis is recognized as a negative prognostic factor for the development of locoregional recurrence of the disease. The mortality rate increases only in risk factors such as age <45 years, bulky thyroid tumor, and involvement of up to 6 metastatic lymph nodes. The main criterion for the effectiveness of the contrast during sentinel lymph node biopsy is the negative predictive value and the false negative rate.

According to the bibliographic analysis, interest in sentinel lymph node biopsy in patients with thyroid cancer continues to grow from 1998 to the present. With the help of the VOSviewer bibliometric network visualization tool, it was possible to analyze 242 scientific articles.

**Вступ.** За своєю поширеністю рак щитоподібної залози посідає дев'яте місце серед усіх злоякісних новоутворень [1]. Починаючи з 1980-х років, спостерігається швидке зростання захворюваності та стабільний рівень смертності в більшості країн світу [2, 3]. Пояснюється це, перш за все, покращенням діагностичних можливостей із широким застосуванням ультразвуку, тонкогорткової аспіраційної біопсії та біопсії сторожових лімфатичних вузлів [4, 5, 6].

Біопсія сторожових лімфатичних вузлів надійно увійшла в керівництва для діагностики та лікування меланоми, плоскоклітинних пухлин ротової порожнини, раку молочної залози, вульви [7, 8, 9, 10]. Проводяться активні дослідження доцільності виконання біопсії сторожових лімфатичних вузлів у пацієнтів із пухлинами шлунка, товстої та прямої кишок [11, 12]. При наявності злоякісних новоутворень вказаних локалізацій ця діагностична процедура дозволяє визначитися з об'ємом хірургічного втручання та уникнути післяопераційних коротко- та довгострокових ускладнень.

Із значенням біопсії сторожових лімфатичних вузлів при раку щитоподібної залози ситуація залишається неоднозначною. Багато робіт присвячені порівнянню результатів оперативних втручань різних рівнів складності (від простої тотальної тиреоїдектомії до поєднання її з центральною та латеральною шийною дисекцією) [13]. На відміну від керівництв для менеджменту меланоми, раку молочної залози, гінекологічних пухлин, Американське товариство щитоподібної залози не рекомендує виконувати профілактичну дисекцію лімфатичних вузлів, якщо вони не визначаються методами фізикального та/або ультразвукового дослідження [14]. Саме тому питання доцільності виконання біопсії сторожових

лімфатичних вузлів залишається дискусійним.

**Мета роботи** – пошук, бібліометричний аналіз та узагальнення даних наукової літератури для вивчення прогностичного значення та особливостей регіонарного метастазування високодиференційованих форм раку щитоподібної залози, а також дослідження технік виконання біопсій сторожових лімфатичних вузлів.

#### **Матеріал і методи**

Досліджено 242 джерела літератури, що містили інформацію про біопсію сторожових лімфатичних вузлів у хворих на папілярний та фолікулярний рак щитоподібної залози. Пошук даних проводився в електронних базах даних PubMed, Scopus, Web of Science та Google Scholar за такими ключовими термінами: «рак щитоподібної залози», «біопсія сторожових лімфатичних вузлів», «барвники». Використовуючи інструменти візуалізації та сучасних метрик цитування SciVal (Scopus) із застосуванням онлайн-платформи для моніторингу та аналізу міжнародних наукових досліджень, вдалося виконати бібліометричний аналіз. За допомогою VOSviewer було побудовано та візуалізовано бібліометричні мережі.

#### **Результати дослідження та їх обговорення Особливості регіонарного метастазування**

На частку високодиференційованих форм (папілярної та фолікулярної) припадає більше 90% від усіх злоякісних новоутворень щитоподібної залози. У свою чергу, метастазування в регіонарні лімфатичні вузли спостерігається у 80% пацієнтів [15]. Для чіткого розуміння локалізації захворювання та адекватної комунікації онкологів Американський об'єднаний комітет з онкології, Американська академія отоларингології, Комітет з класифікації дисекції ший запропонували використання шести рівнів регіонарних

## Наукові огляди

лімфатичних вузлів для визначення меж дисекції. Кожен рівень позначається римською цифрою [16].

Концепція регіонарного метастазування передбачає покрокове поширення первинної пухлини. У випадку її розташування в перешийку або нижній третині часток щитоподібної залози у 50% пацієнтів першими уражаються лімфатичні вузли центрального іпсилатерального відділу (рівень VI) [17]. До нього відносяться паратрахеальні, претрахеальні, перитиреоїдні та прекрикоїдні (дельфійські) лімфатичні вузли [18]. Після проведення остаточного гістологічного дослідження відсоток уражених лімфатичних вузлів цього рівня може сягати 80% за рахунок виявлення субклінічних мікрометастазів [19].

Між перенеподібним хрящем і ключицею розташовані лімфатичні вузли IV рівня (іпсилатеральні нижні яремні). Лімфовідтік прямує в цьому напрямку від лімфатичних вузлів VI рівня. Після цього процес поширюється на середню (III рівень) і верхню яремну ділянку (II рівень). Отже, друге місце за частотою ураження посідають іпсилатеральні нижні та середні яремні лімфатичні вузли (рівнів IV та III), хоча це питання залишається дискусійним, оскільки деякі вчені повідомляють про вищий відсоток метастазування у бокові рівні [20].

Первинні пухлини, що розташовані у верхній третині частки щитоподібної залози, мають схильність до метастазування у бокові відділи ший (рівень II, III, IV) [21]. Лімфатичні вузли, які знаходяться попереду або контактують з внутрішньою яремною веною (рівень Pa), є прогностичними факторами метастазування для тих, що локалізуються в надостномозковому заглибленні (рівень Pb) [22]. Надключичні вузли посідають третє місце за частотою ураження (10–52%). Нарешті, лімфатичні вузли заднього трикутника ший (рівень V) та верхні середостінні є ще менш поширеними (2–15%) [23].

Потрібно пам'ятати, що внутрішньотиреоїдні капіляри здатні перехресно сполучатись із перешийком і контралатеральною часткою залози та дренувати лімфу до лімфатичних судин, пов'язаних із капсулою. Крім того, з імовірністю від 7 до 19,7% після пропуску прогнозованого відділу «стрибаючі» метастази можуть бути виявлені як в іпсилатеральному, так і в контралатеральному відділі [24].

### **Прогностичне значення регіонарного метастазування**

Не зважаючи на незначну різницю у виживаності за результатами 14-річного спостереження за пацієнтами з метастазами в лімфатичні вузли та без них (79% та 82% відповідно), регіонарне метастазування визнане негативним прогностичним фактором [25]. Учені дійшли висновку, що в даному випадку несприятливий прогноз перебігу захворювання мають пацієнти молодші 45 років, з об'ємними пухлинами щитоподібної залози та за наявності до 6 метастатичних лімфатичних вузлів. Цікавим є той факт, що у випадку більше 6 уражених вузлів рівень смертності не підвищується [26].

Зв'язок між метастатичним ураженням лімфатичних вузлів та локорегіонарним рецидивом захворювання є однозначним. У пацієнтів з клінічно діагностованими метастазами в лімфатичні вузли ший рецидив захворювання спостерігається у близько 34% випадків, у той час як у осіб з N0 це трапляється у 4% випадків. Предикторами рецидиву захворювання вважають розмір первинної пухлини більше 3 см, чоловічу стать, вік <55 років та індекс співвідношення метастатичних вузлів до загальної кількості виділених під час операції  $\geq 0.26$  [27, 28]. У свою чергу, наявність мікрокальцинатів, вік <55 років, проростання капсули щитоподібної залози та навколишньої клітковини є значними факторами ризику метастазування в лімфатичні вузли ший [29].

### **Техніка виконання біопсії сторожових лімфатичних вузлів**

Загальна концепція біопсії сторожового лімфатичного вузла базується на тому, що метастазування, насамперед, відбувається у першому лімфатичному вузлі, розташованому на шляху від пухлини до регіонарного лімфатичного басейну. Вважається, що перший лімфатичний вузол відображує статус усього колектора. Таким чином, пацієнтам із позитивним статусом сторожових лімфатичних вузлів доцільне виконання профілактичної або терапевтичної дисекції. У випадку негативного статусу першого лімфатичного вузла виконання дисекції вважається необґрунтованим, оскільки збільшуються ризики післяопераційних ускладнень, тривалість відновного періоду та економічні витрати.

Біопсія сторожових лімфатичних вузлів виконується із застосуванням блакитних барвників та/або наноколоїду на основі  $^{99m}\text{Tc}$ . На жаль, не все так однозначно з щитоподібною залозою. У зв'язку з високою гетерогенністю виявлення сторожових лімфатичних вузлів і значною часткою хибнонегативних результатів парадигми цієї діагностичної процедури все ще залишаються сумнівними.

Показник виявлення сторожових лімфатичних вузлів під час застосування радіоактивного контрасту на 13-16% вище порівняно з методами біопсії на основі блакитних барвників. Однак вирішальним критерієм для оцінювання ефективності контрасту є обчислення негативного прогностичного значення та хибнонегативного показника [21].

Негативне прогностичне значення – це співвідношення істинно негативних сторожових лімфатичних вузлів до суми помилково негативних та істинно негативних. Хибнонегативний показник визначається як відношення хибнонегативних результатів до суми хибнонегативних та істинно позитивних. Таким чином, хибнонегативний показник вказує на те, яка частина лімфатичних вузлів виявилася ураженою метастатичним процесом, хоча за даними біопсії сторожових лімфатичних вузлів результат був негативний. Встановити хибнонегативний показник можливо лише після профілактичної шийної дисекції з

подальшими проведенням остаточного гістологічного дослідження.

Істинно позитивний показник відображає кількість пацієнтів, у яких метастатичне ураження лімфатичних вузлів встановлено за результатами біопсії сторожових лімфатичних вузлів. Незважаючи на високий показник виявлення лімфатичних вузлів після використання радіоактивного контрасту та блакитних барвників, аналіз наукової літератури не дає чіткого розуміння щодо того, якими повинні бути негативне прогностичне значення та хибнонегативний показник. Бібліографічний аналіз вказує на неоднорідність результатів, отриманих різними авторами. Значення для хибнонегативного показника для різних контрастів коливаються від 0 до 40%. Логічно, що чим нижчий цей показник, тим ефективнішою вважається методика біопсії сторожових лімфатичних вузлів.

У зв'язку з цим для визначення ключових проблем, які стоять на заваді користі біопсії сторожових

лімфатичних вузлів у пацієнтів з високодиференційованим раком щитоподібної залози, необхідним був аналіз останніх даних світової літератури.

#### Бібліометричний аналіз наукової літератури

Зацікавленість до процесу біопсії сторожових лімфатичних вузлів у хворих на рак щитоподібної залози поступово зростала в період із 1998 до 2007 року. За цей час проведено 14 досліджень за участю 457 пацієнтів. Порівнювалася ефективність методик із використанням блакитних барвників та/або радіоактивних контрастів [30]. До 2019 року кількість досліджень у цій галузі збільшилася до 45, а вибірка пацієнтів зростає до 2498 осіб. Протягом 2020-2021 років бачимо плато, а у 2022 році зниження публікаційної активності, що швидше за все пов'язано з неповними даними, оскільки календарний рік триває (рис. 1).

Documents by year

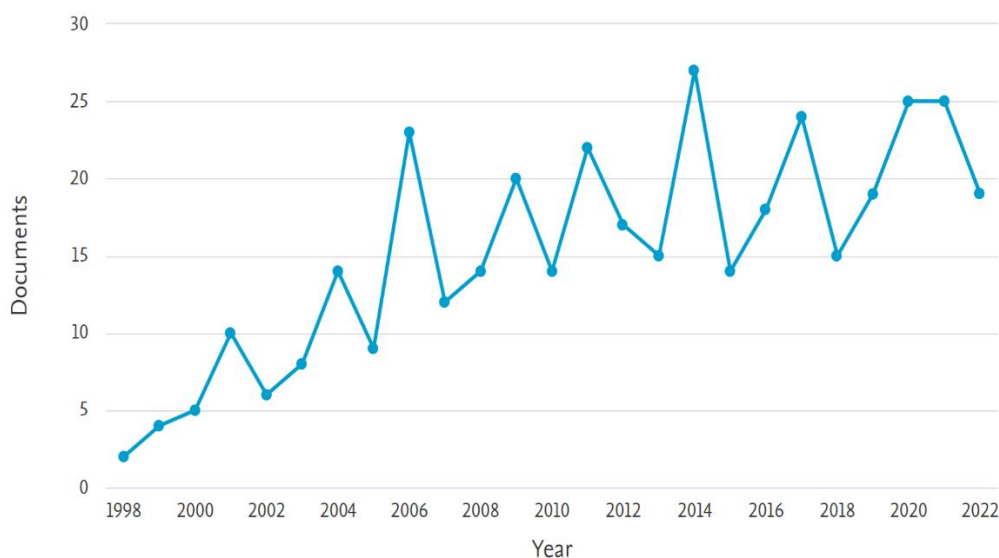


Рис. 1. Хронологія виходу публікацій про сторожові лімфатичні вузли у хворих на високодиференційовані форми раку щитоподібної залози у період 1998 – 2022 рр., за даними бібліометричного аналізу бази даних Scopus

Інтерес до наноколоїду  $^{99m}\text{Tc}$  був удвічі вищим порівняно з блакитними барвниками [31]. У першу чергу це пов'язано з його перевагами: 1) наноколоїд уводять перед операцією у вигляді ін'єкції, тому усувається проблема невізуалізації сторожових лімфатичних вузлів, пов'язана з порушенням лімфатичного руслу під час дисекції щитоподібної залози; 2) не спостерігається хибнопозитивного забарвлення парашитоподібних залоз; 3) краще візуалізуються лімфатичні вузли за межами центрального лімфоколектора.

Найбільш активно дослідження проводяться в США, Італії, Великобританії, Китаї, Німеччині, Іспанії (рис. 2).

За допомогою інструмента для побудови та

візуалізації бібліометричних мереж VOSviewer досліджено публікаційну активність за період з 1998 по 2022 роки. Використовуючи ключові слова «рак щитоподібної залози», «біопсія сторожових лімфатичних вузлів», «барвники» у базі даних Scopus інструментами сервісу SciVal вдалося виконати бібліометричний аналіз 242 публікацій та ідентифікувати 4 тематичних кластери (рис. 3). Перший кластер (червоний) містив найбільшу кількість публікацій (84), що були присвячені сучасним методам лікування раку щитоподібної залози, генетичним дослідженням, таргетній терапії, значенню імуногістохімічних маркерів для діагностики раку щитоподібної залози.

Другий кластер (зелений) складався з 63 статей на

Наукові огляди

Documents by country or territory

Compare the document counts for up to 15 countries/territories.

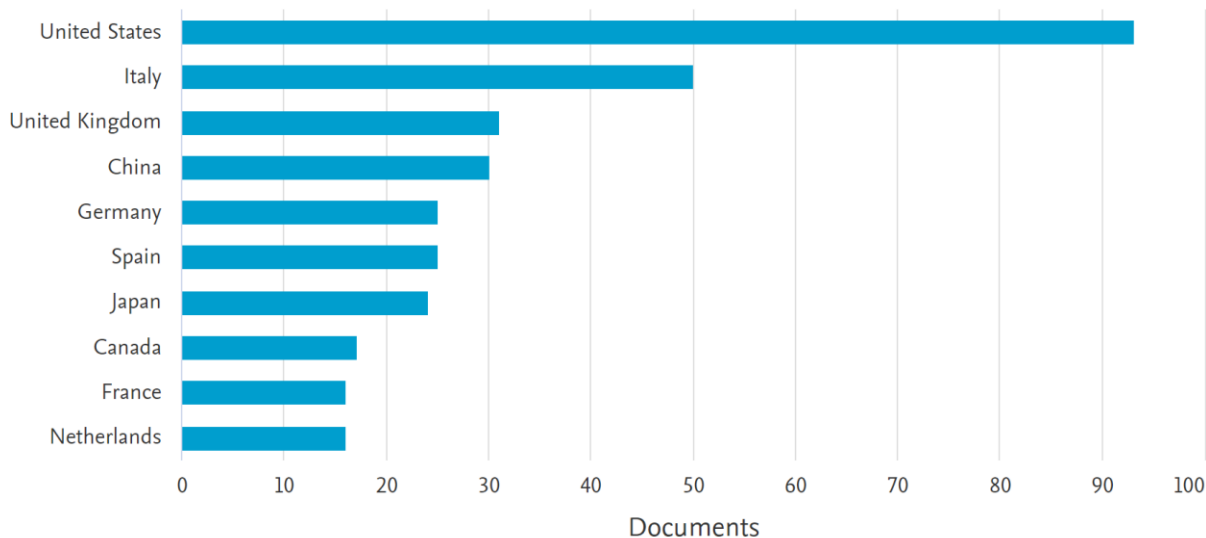


Рис.2. Кількість публікацій про сторожові лімфатичні вузли у хворих на високодиференційовані форми раку щитоподібної залози у період 1998 – 2022рр., за даними бібліометричного аналізу бази даних Scopus

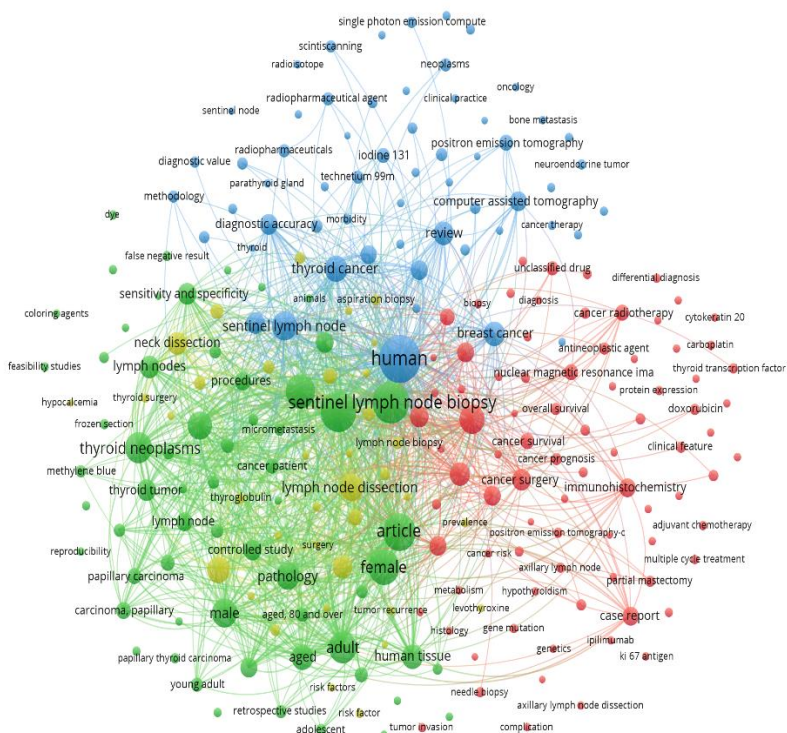


Рис. 3. Візуалізація закономірностей тематичного розподілу публікацій про рак щитоподібної залози із використанням інструментів бібліометричного аналізу VOSviewer

тему прогностичних факторів раку щитоподібної залози, біопсії сторожових лімфатичних вузлів, використання блакитних барвників, методів

термінового та остаточного гістологічних досліджень, визначення хибнонегативних показників за результатами біопсії.

Третій кластер (блакитний) був представлений 59 публікаціями, присвяченими методам променевої діагностики та лікування раку щитоподібної залози, використання наноколоїду на основі  $^{99m}\text{Tc}$  як контрасту для біопсії сторожових лімфатичних вузлів.

Четвертий кластер (жовтий) складався з найменшої кількості статей (36), що містили дані про хірургічне лікування раку щитоподібної залози, центральну та бічну шийну дисекцію, післяопераційні ускладнення.

### Висновки

Питання біопсії сторожових лімфатичних вузлів залишається складною невирішеною проблемою. Регіонарне метастазування може відбуватися як поетапно, так і з пропуском прогнозованого відділу, що може стати дилемою під час визначення з хірургічною тактикою. Перше місце за частотою ураження посідають лімфатичні вузли центрального іпісилатерального відділу. Провідну роль у цьому процесі відіграє розташування первинної пухлини.

Регіонарне метастазування визнано негативним прогностичним фактором розвитку локорегіонарного рецидиву захворювання. Показник смертності підвищується лише за наявності таких факторів ризику, як вік <45 років, об'ємна пухлина щитоподібної залози та ураження метастазами до 6 лімфатичних вузлів.

Біопсія сторожових лімфатичних вузлів виконується із застосуванням блакитних барвників та/або наноколоїду на основі  $^{99m}\text{Tc}$ . У питанні ефективності того чи іншого контрасту основну роль відіграє негативне прогностичне значення та хибнонегативний показник.

За даними бібліографічного аналізу, зацікавленість до теми біопсії сторожових лімфатичних вузлів у хворих на рак щитоподібної залози продовжує зростати з 1998 року і донині. Найбільш активно цим питанням займаються вчені із США, Італії, Великої Британії, Китаю, Німеччини, Іспанії.

Аналіз публікаційної активності за допомогою інструмента візуалізації бібліометричних мереж VOSviewer за період 1998-2022 рр. за ключовими словами показав наявність 4 кластерів, які містили 242 наукові статті. Найбільший кластер присвячений сучасним методам лікування раку щитоподібної залози, генетичним дослідженням, таргетній терапії, значенню імуногістохімічних маркерів.

**Конфлікт інтересів.** Автори заявляють про відсутність конфлікту інтересів.

### References

1. Sung H, Ferlay J, Siegel RL, Laversanne M, Soerjomataram I, Jemal A, et al. Global Cancer Statistics 2020: GLOBOCAN Estimates of Incidence and Mortality Worldwide for 36 Cancers in 185 Countries. *CA Cancer J Clin.* 2021 May;71(3):209-49. DOI: 10.3322/caac.21660.
2. Kitahara CM, Schneider AB, Brenner AV. Thyroid cancer. In: Thun M, Linet MS, Cerhan JR, Haiman CA, Schottenfeld D, eds. *Cancer Epidemiology and Prevention*. 4th ed. Oxford University Press; 2018. 839-60 p.
3. Lortet-Tieulent J, Franceschi S, Dal Maso L, Vaccarella S. Thyroid cancer "epidemic" also occurs in low- and middle-

income countries. *Int J Cancer.* 2019 May 1;144(9):2082-87. DOI: 10.1002/ijc.31884.

4. Udelsman R, Zhang Y. The epidemic of thyroid cancer in the United States: the role of endocrinologists and ultrasounds. *Thyroid.* 2014 Mar;24(3):472-9. DOI: 10.1089/thy.2013.0257.

5. Poller DN, Glaysher S. Molecular pathology and thyroid FNA. *Cytopathology.* 2017 Dec;28(6):475-81. DOI: 10.1111/cyt.12492.

6. Alibakhshi A, Farzanehfar S, Zarei M, Eftekhari M, Motiee M, Naseri M, et al. Sentinel lymph node biopsy for papillary thyroid cancer: the effect of dose, tracer and application of the massage. *Asia Ocean J Nucl Med Biol.* 2021 Winter;9(1):9-14. DOI: 10.22038/AOJNMB.2020.50491.1345.

7. Cirocchi R, Metaj G, Cicoletti M, Arcangeli F, De Sol A, Poli G, et al. Analysis of the Different Lymphatic Drainage Patterns during Sentinel Lymph Node Biopsy for Skin Melanoma. *J Clin Med.* 2021 Nov 26;10(23):5544. DOI: 10.3390/jcm10235544.

8. Giammarile F, Schilling C, Gnanasegaran G, Bal C, Oyen WJG, Rubello D, et al. The EANM practical guidelines for sentinel lymph node localisation in oral cavity squamous cell carcinoma. *Eur J Nucl Med Mol Imaging.* 2019 Mar;46(3):623-37. DOI: 10.1007/s00259-018-4235-5.

9. Lyu W, Guo Y, Peng H, Xie N, Gao H. Analysis of the Influencing Factors of Sentinel Lymph Node Metastasis in Breast Cancer. *Evid Based Complement Alternat Med.* 2022 Aug 9;2022:5775971. DOI: 10.1155/2022/5775971.

10. Orta N, Sampol C, Reyes A, Martín A, Torrent A, Amengual J, et al. Sentinel lymph node biopsy procedure in squamous vulvar cancer. 10 years follow-up analysis. *Rev Esp Med Nucl Imagen Mol (Engl Ed).* 2020 Nov-Dec;39(6):360-66. DOI: 10.1016/j.remnm.2020.04.006.

11. Wei J, Bu Z. Sentinel lymph node detection for gastric cancer: Promise or pitfall? *Surg Oncol.* 2020 Jun;33:1-6. DOI: 10.1016/j.suronc.2019.12.005.

12. Di Berardino S, Capolupo GT, Caricato C, Caricato M. Sentinel lymph node mapping procedure in T1 colorectal cancer: A systematic review of published studies. *Medicine (Baltimore).* 2019 Jul;98(28):e16310. DOI: 10.1097/MD.00000000000016310.

13. Chen L, Wu YH, Lee CH, Chen HA, Loh EW, Tam KW. Prophylactic Central Neck Dissection for Papillary Thyroid Carcinoma with Clinically Uninvolved Central Neck Lymph Nodes: A Systematic Review and Meta-analysis. *World J Surg.* 2018 Sep;42(9):2846-57. DOI: 10.1007/s00268-018-4547-4.

14. Haugen BR, Alexander EK, Bible KC, Doherty GM, Mandel SJ, Nikiforov YE, et al. 2015 American Thyroid Association management guidelines for adult patients with thyroid nodules and differentiated thyroid cancer: the American Thyroid Association guidelines task force on thyroid nodules and differentiated thyroid cancer. *Thyroid.* 2016;26(1):1-133. DOI: 10.1089/thy.2015.0020.

15. Davies L, Morris LG, Haymart M, Chen AY, Goldenberg D, Morris J, et al. American Association of clinical endocrinologists and american college of endocrinology disease state clinical review: the increasing incidence of thyroid cancer. *Endocr Pract.* 2015 Jun;21(6):686-96. DOI: 10.4158/EP14466.DSCR.

16. Robbins KT, Shaha AR, Medina JE, Califano JA, Wolf GT, Ferlito A, et al. Consensus statement on the classification and terminology of neck dissection. *Arch Otolaryngol Head Neck Surg.* 2008 May;134(5):536-8. DOI: 10.1001/archotol.134.5.536.

17. Spriano G, Ruscito P, Pellini R, Appetecchia M, Roselli R. Pattern of regional metastases and prognostic factors in differentiated thyroid carcinoma. *Acta Otorhinolaryngol Ital.* 2009 Dec;29(6):312-6.

18. Sakorafas GH, Sampanis D, Safioleas M. Cervical lymph

## Наукові огляди

node dissection in papillary thyroid cancer: current trends, persisting controversies, and unclarified uncertainties. *Surg Oncol.* 2010 Jun;19(2):57-70. DOI: 10.1016/j.suronc.2009.04.002.

19. Brito JP, Hay ID. Management of Papillary Thyroid Microcarcinoma. *Endocrinol Metab Clin North Am.* 2019 Mar;48(1):199-213. DOI: 10.1016/j.ecl.2018.10.006.

20. Ryu YJ, Kwon SY, Lim SY, Na YM, Park MH. Predictive factors for skip lymph node metastasis and their implication on recurrence in papillary thyroid carcinoma. *Biomedicines.* 2022 Jan 16;10(1):179. DOI: 10.3390/biomedicines10010179.

21. Garau LM, Rubello D, Muccioli S, Boni G, Volterrani D, Manca G. The sentinel lymph node biopsy technique in papillary thyroid carcinoma: The issue of false-negative findings. *Eur J Surg Oncol.* 2020 Jun;46(6):967-75. DOI: 10.1016/j.ejso.2020.02.007.

22. Chebib E, Eymerit C, Chabbert-Buffet N, Angelard B, Lacau St Guily J, Périé S. High rate of IIA/IIB neck groups involvement supports complete lateral neck dissection in thyroid carcinoma. *Gland Surg.* 2020 Dec;9(6):1973-81. DOI: 10.21037/gs-20-443.

23. Wang Y, Guan Q, Xiang J. Nomogram for predicting level V lymph node metastases in papillary thyroid carcinoma with clinically lateral lymph node metastases: A large retrospective cohort study of 1037 patients from FDUSCC. *J Cancer.* 2019 Jan 1;10(3):772-78. DOI: 10.7150/jca.28527.

24. Özden S, Çomçalı B, Ataş H, Er S, Tez M, Saylam B. A Diagnostic dilemma: skip metastasis in papillary thyroid cancer. *Am Surg.* 2020 Mar 1;86(3):245-49. PMID: 32223805.

25. Mijovic T, Richardson K, Payne RJ, How J. Sentinel

lymph node biopsy in well differentiated thyroid cancer, in: Fahey T, editor. *Updates in the understanding and management of thyroid cancer.* Rijeka: InTech. 2012. p. 217-34. <https://doi.org/10.5772/28640>.

26. Adam MA, Pura J, Goffredo P, Dinan MA, Reed SD, Scheri RP, et al. Presence and number of lymph node metastases are associated with compromised survival for patients younger than age 45 years with papillary thyroid cancer. *J Clin Oncol.* 2015 Jul 20;33(21):2370-5. DOI: 10.1200/JCO.2014.59.8391.

27. Parvathareddy SK, Siraj AK, Annaiyappanaidu P, Siraj N, Al-Sobhi SS, Al-Dayel F, et al. Risk factors for cervical lymph node metastasis in middle eastern papillary thyroid microcarcinoma. *J Clin Med.* 2022 Aug 8;11(15):4613. DOI: 10.3390/jcm11154613.

28. Lee YC, Na SY, Park GC, Han JH, Kim SW, Eun YG. Occult lymph node metastasis and risk of regional recurrence in papillary thyroid cancer after bilateral prophylactic central neck dissection: A multi-institutional study. *Surgery.* 2017 Feb;161(2):465-71. DOI: 10.1016/j.surg.2016.07.031.

29. Liu W, Wang S, Xia X. Risk factor analysis for central lymph node metastasis in papillary thyroid microcarcinoma. *Int J Gen Med.* 2021 Dec 16;14:9923-29. DOI: 10.2147/IJGM.S346143.

30. Raijmakers PG, Paul MA, Lips P. Sentinel node detection in patients with thyroid carcinoma: a meta-analysis. *World J Surg.* 2008 Sep;32(9):1961-7. DOI: 10.1007/s00268-008-9657-y.

31. Garau LM, Rubello D, Morganti R, Boni G, Volterrani D, Colletti PM, et al. Sentinel lymph node biopsy in small papillary thyroid cancer: a meta-analysis. *Clin Nucl Med.* 2019 Feb;44(2):107-18. DOI: 10.1097/RLU.0000000000002378.

**Відомості про авторів**

**Москаленко Юлія Василівна** – канд. мед. наук, доцент кафедри онкології та радіології Сумського державного університету, м. Суми, Україна.

**Курочкін Андрій Вікторович** – лікар-онколог КНП СОР, Сумський обласний клінічний онкологічний диспансер, м. Суми, Україна.

**Information about the authors**

**Moskalenko Yuliia Vasylivna** – Ph.D., Associate Professor at the Department of Oncology and Radiology, Sumy State University, Ukraine.

**Kurochkin Andrii Viktorovych** – Oncologist at Regional Municipal Institution “Sumy Regional Clinical Oncology Dispensary”, Ukraine.

*Надійшла до редакції 20.08.22*

*Рецензент – проф. Бодяка В.Ю.*

© Ю.В. Москаленко, А.В. Курочкін, 2022