

# Клінічні дослідження

УДК 616. 233-089. 85-084

**О.В.Алексєнко, І.В.Шварковський, А.Г.Іфтодій,  
В.Ю.Соколов, О.В.Білик, О.В.Більцан**

## ПРОФІЛАКТИЧНА ОМЕНТОПЕКСІЯ КУКСИ БРОНХА (повідомлення 2)

Кафедра хірургії, травматології, ортопедії та нейрохірургії (зав. - проф. А.Г.Іфтодій)  
Буковинського державного медичного університету, м. Чернівці

**Резюме.** У статті висвітлюється методика та результати клінічного застосування великого сальника для пластики кукси бронха після операцій на легенях. Після експериментального випробування спосіб оментопластики використаний у хворих з новоутвореннями легень центральної локалізації, коли ризик виникнення неспроможності швів високий, а використання інших

методів не завжди дозволяє досягти задовільного результату лікування. Застосування оментопластики дозволяє, що сальник адаптується до умов плевральної порожнини та сприяє швидкій облітерації залишкової порожнини.

**Ключові слова:** неспроможність кукси бронха, оментопексія.

**Вступ.** Неспроможність швів кукси бронха є одним із найважчих ускладнень після операцій на легенях, що потребує повторних оперативних втручань із метою реампутації кукси бронха в поєднанні з торакоміопластичними операціями, розвиток цього ускладнення супроводжується високою летальністю.

Частота виникнення бронхоплевральних свищів коливається від 4,8% до 12%, а ефективність повторних оперативних втручань та хірургічного лікування взагалі становить 75% [1,2].

Як свідчать результати експериментального використання тканини великого сальника з метою профілактики неспроможності швів кукси бронха, проведене дослідження ефективності оментопластики бронхіальних фістул в умовах емпієми плеври, застосування оментопластики швів кукси бронха є високоефективним способом запобігання післяопераційним ускладненням [3,4].

Застосування великого сальника, на нашу думку, показано:

1. При накладанні бронхо-бронхо та трахеобронхіальних анастомозів;
2. Під час виконання надрозширених та комбінованих пультонектомій;
3. При гнійному ендобронхіті, який не піддається консервативній санації.

**Мета дослідження.** Покращити результати хірургічного лікування хворих з пухлинами центральних бронхів та шляхом зниження частоти виникнення неспроможності швів кукси бронха.

**Матеріал і методи.** Профілактична оментопластика застосована у восьми хворих, серед яких було сім чоловіків та одна жінка, вікові межі становили від 44 до 69 років, у середньому  $55 \pm 4,2$  року.

За характером патологічного процесу в легенях пацієнти розподілилися таким чином: у чотирьох осіб виявлено новоутворення головного бронха, з них у одного -  $T_2N_0M_0$ , ще у трьох -  $T_3N_1M_0$ , у двох - верхньочасткового, по одному хворому прооперовано з фібротелектазом верхньої частки та рецидивом карциноїду проміжного бронха.

Тривалість захворювання, від появи перших ознак до звернення по допомогу, коливалась від 1 до 8 місяців. При поступленні всі хворі скаржилися на кашель, у шести осіб він супроводжувався виділенням слизово-гнійного харкотиння, у двох пацієнтів - носив сухий характер. Всі пацієнти відмічали біль у відповідній половині грудної клітки, загальну слабкість, втрату маси тіла, періодичні напади задухи.

З метою визначення функції зовнішнього дихання хворим у процесі підготовки до операції обов'язково проводилося спірографічне дослідження, при цьому встановлено, що у трьох пацієнтів життєва ємність легень відповідала нормі, прохідність бронхіального дерева не порушена, резервні можливості апарату дихання в межах норми, у п'яти хворих відзначали помірне зниження життєвої ємності легень, незначну генералізовану бронхіальну обструкцію.

Для з'ясування локалізації та характеру патологічного процесу в легенях обов'язковим було проведення передопераційного рентгенологічного обстеження хворих. У семи з них мали місце ознаки новоутворення легені, в одному випадку з ателектазом останньої. У пацієнтки, що поступила з рецидивом карциноїду проміжного бронха, рентгенологічно констатовано стан після перенесеної білобектомії.

При бронхоскопії у всіх випадках вдалося діагностувати патологічні зміни головних бронхів. Виявляли гіперемію, набряк, деформацію просвіта бронха, явища гнійного ендобронхіту мали місце в чотирьох хворих, у чотирьох відмічені катаральні зміни слизової оболонки, в одного пацієнта діагностовано звуження просвіта бронха на 3/4, внаслідок пухлинного процесу.

**Результати дослідження та їх обговорення.** Торакотомію виконували по V міжребер'ю. При ревізії органів плевральної порожнини з'ясувався характер патологічного процесу, його розповсюдженість на життєво важливі анатомічні структури, оцінювалася можливість та ризик виконання необхідного об'єму оперативного втручан-

ня. Встановлено, що в шести хворих, як наслідок перифокального запалення, виражений спайковий процес у плевральній порожнині. Розповсюдження пухлини на перикард, з ателектазом ураженої частки, констатовано в трьох хворих, у чотирьох - пухлина розповсюджувалася на головний бронх.

У всіх випадках проводили роздільне виділення, перев'язку та пересічення судинних елементів кореня легені, іноді це вимагало інтраперикардіальної обробки судин.

При мобілізації головного бронха ми намагались уникати його надлишкової скелетизації, з метою збереження достатнього кровопостачання майбутньої кукси. У семи випадках бронх прошивався апаратом УКЛ – 40 із накладанням додаткових вузлових швів, у хворій з рецидивом карцинохду бронхо-бронхіальний анастомоз сформований шляхом накладання окремих вузлових атравматичних швів. Наступним етапом операції було виконання лапаротомії з формуванням пасма великого сальника необхідної довжини. У всіх хворих даної клінічної групи, в анамнезі, не було оперативних втручань на органах черевної порожнини, у зв'язку з чим, при ревізії, жодних ознак спайкового процесу не виявлено. Великий сальник вільно звисав у черевній порожнині, покриваючи петлі кишок.

З метою подовження пасма та надання йому більшої рухомості проводили мобілізацію сальника від поперечно-ободової кишки. Виконання

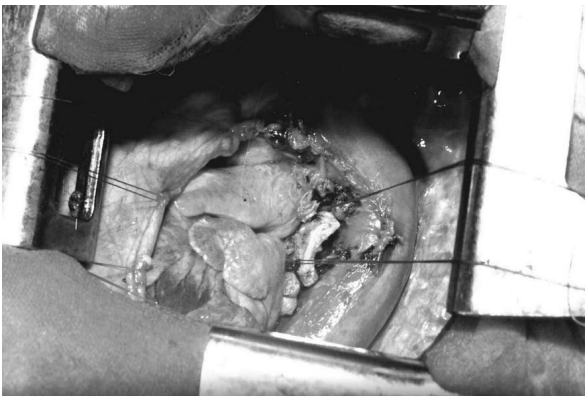


Рис. 1. Легеня видалена, головний бронх прошито апаратом УКЛ - 40, накладено додаткові атравматичні шви на культю бронха

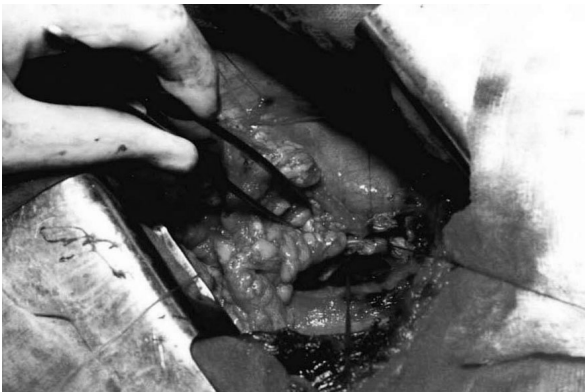

Рис. 2. Загальний вигляд сформованого пасма сальника, достатньої довжини. Збережені судинні аркади

цього етапу є необхідним для запобігання деформації товстої кишки та порушення пасажу кишкового вмісту після операції.

Залежно від того, з якого боку виконувалася пульмонектомія, здійснювалося формування пасма сальника зі збереженням відповідної шлунково-сальникової артерії.

Як підтверджує проведене нами топографо-анатомічне дослідження, в усіх випадках сформоване пасмо мало достатню довжину для укріплення кукси бронха. При виведенні сальника в плевральну порожнину можливе використання реберно-груднинних трикутників та штучно створених отворів у сухожильній частині діафрагми. Фіксація сальника виконувалася по лінії швів, із додатковим укріпленням усієї кукси, до проксимальних відділів головного бронха на зразок „інвагінації”. Якщо в процесі операції виконувалося висічення частини перикарда, у наших спостереженнях воно мало місце в трьох хворих і пов'язано з розповсюдженням пухлини на серцеву сорочку, для запобігання самовивиху серця, зазначений дефект також ушивався за допомогою тканини сальника.

У всіх випадках операцію закінчували дренажуванням плевральної порожнини, черевна порожнина зашивалася без дренажу.

Як свідчать результати проведеного топографо-анатомічного дослідження, шлях проведення пасма сальника через діафрагму має велике значення, що зумовлено ризиком виникнення після-

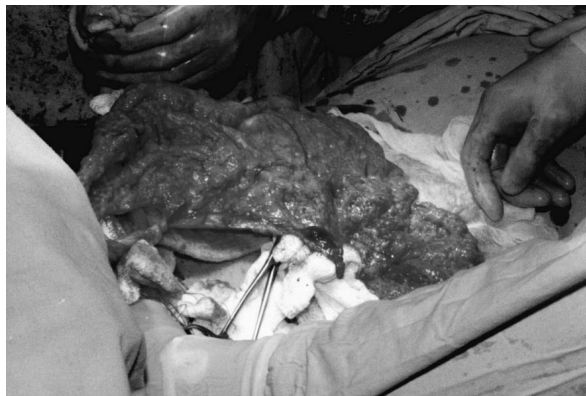

Рис. 3. Пасмо проведено в плевральну порожнину, виконується пластика дефекту перикарда сальником

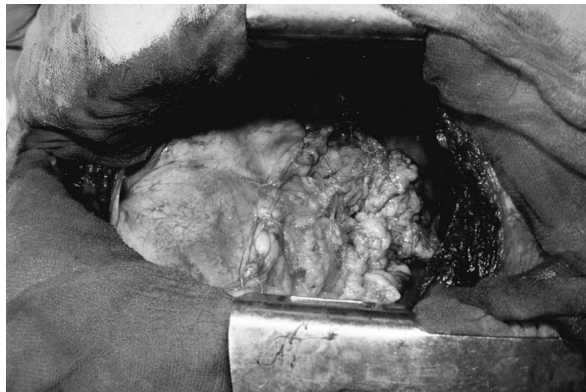

Рис. 4. Завершений вигляд оментопластики кукси бронха та дефекту перикарда

операційних ускладнень, пов'язаних з діафрагмотомією та збереженням життєздатності тканини сальника, дислокованого в плевральну порожнину. Встановлено, що оптимальним є використання штучно створених отворів у безсудинній ділянці сухожилкової частини діафрагми, попереду від стравохідного отвору, та місця проходження нижньої порожнистої вени. У деяких випадках, як шлях проведення сальника в плевральну порожнину, можливе використання реберно-грудинних трикутників. У наших спостереженнях зазначені анатомічні структури використані тричі.

Штучно створений отвір у діафрагмі застосовувався двічі з правого боку та в чотирьох випадках при виконанні лівобічної пульмонектомії.

У післяопераційному періоді всім хворим проводилося лікування, спрямоване на підтримку діяльності серцево-судинної системи, антибіотикотерапія препаратами цефалоспоринового ряду III – IV покоління, похідними оксигіноліну, макролідами, виконувалася санація плевральної порожнини розчином антисептика. У післяопераційному періоді відмічалось поступове зменшення об'єму ексудації по дренажах плевральної порожнини.

Обов'язковим є проведення рентгенологічного контролю процесів облітерації плевральної порожнини, при цьому виявлялось інтенсивне негомogeneous затемнення гемітораку за рахунок фіброзних нашарувань, вільна рідина не визначалась. При обстеженні легені, що залишилась, патологічних змін не виявлено.

#### ПРОФИЛАКТИЧЕСКАЯ ОМЕНТОПЕКСИЯ КУЛЬТИ БРОНХА (сообщение 2)

**А.В.Алексеев, И.В.Шкварковский, А.Г.Ифтодий, В.Ю.Соколов, А.В.Билык, А.В.Бильцан**

**Резюме.** В статье изложена методика и результаты клинического применения большого сальника с целью пластики культи бронха после операций на легких. После экспериментального исследования предложенный способ оментопластики применен у пациентов с новообразованиями легких центральной локализации, когда риск возникновения несостоятельности швов крайне высок, а использование других методов не всегда позволяет достичь удовлетворительного результата лечения. Применение оментопластики продемонстрировало способность сальника адаптироваться к условиям плевральной полости и способствовать быстрой облитерации остаточной полости.

**Ключевые слова:** несостоятельность культи бронха, оментопексия.

#### PROPHYLACTIC OMENTOPEXY OF THE BRONCHIAL STUMP (communication 2)

**O.V.Alekseienko, I.V.Shkvarkovskiy, A.G.Iftodii, V.Y.Socolov, O.V.Bilyk, O.V.Biltsan**

**Abstract.** The paper deals with the technique and results of using the greater omentum for the purpose of plastic repair of the bronchial stump after an operation on the lungs. Following experimental testing the omentoplasty technique was used in patients with pulmonary neoplasms of central localization when the risk of the onset of suture line disruption is high, while the application of other methods does not always enable to achieve a satisfactory outcome of treatment. The use of omentoplasty has proved that the omentum adapts to the conditions of the pleural cavity and contributes to rapid obliteration of the residual cavity.

**Key words:** bronchial stump incompetence, omentopexy.

Bukovinian State Medical University (Chernivtsi)

Buk. Med. Herald. – 2007. – Vol.11, №2. – P.5-7

Надійшла до редакції 13.12.2006 року

Рецензент – проф. О.І.Івашук