

TREATMENT OF SECONDARY IMMUNODEFICIENCY CONDITIONS IN WOMEN WITH STERILITY, WHILE USING ADJUVANT REPRODUCTIVE TECHNOLOGIES*A.V.Semeniak*

Abstract. The state of vaginal microcosmos, the level of the gonadotropic and steroid hormones and correlations among the obtained findings in women with sterility treated by means of methods of adjuvant reproductive technologies (ART) have been studied. A need of correcting the immune system against a background of stimulating superovulation by means of the "Proginova" medication has been substantiated, enabling to raise the efficacy of extracorporeal fertilization up to 42,9%, whereas the efficacy without the use of "Proginova" to stimulate pregnancy has made up 28,6%.

Key words: sterility, immune system, extracorporeal fertilization.

Bukovinian State Medical University (Chernivtsi)

Рецензент – проф. О.В.Кравченко

Buk. Med. Herald. – 2007. – Vol.11, №2. - P.73-78

Надійшла до редакції 4.10.2006 року

УДК 611.37+611.366]-053.31-073.43

*О.М.Слободян, Ю.Т.Ахтемійчук, Ю.Є.Роговий***МОРФОМЕТРИЧНА ХАРАКТЕРИСТИКА ЖОВЧНОГО МІХУРА ТА ПІДШЛУНКОВОЇ ЗАЛОЗИ НОВОНАРОДЖЕНИХ ДІТЕЙ ЗА ДАНИМИ УЛЬТРАЗВУКОВОГО ДОСЛІДЖЕННЯ**

Курс топографічної анатомії та оперативної хірургії (зав. – проф. Ю.Т.Ахтемійчук)
Буковинського державного медичного університету, м. Чернівці

Резюме. Ехометричне дослідження жовчного міхура та підшлункової залози в 61 новонародженої дитини виявило пряму кореляційну залежність між довжиною та шириною жовчного міхура, яка виражається рівнянням регресійної залежності – ДЖМ = 11,33 + 1,51ШЖМ; $r = 0,716$; $n = 14$; $p < 0,01$. Ширина голівки

підшлункової залози за цих умов позитивно корелює з шириною її хвоста ($r = 0,603$; $n = 14$; $p < 0,05$).

Ключові слова: жовчний міхур, підшлункова залоза, ультразвукове дослідження, новонароджений, морфометрія.

Вступ. Хірургія новонароджених належить до найбільш динамічно розвинутих та перспективних напрямів дитячої хірургії [11]. Це пов'язано не тільки з удосконаленням власне хірургічної, анестезіологічної та реанімаційної служб, але й з істотним поліпшенням діагностики захворювань у дітей перших тижнів життя. Особливе місце в діагностиці посідає ультразвукове дослідження як неінвазивний та високоінформативний метод, до якого практично відсутні протипоказання [6].

Однією з основних причин перинатальної і ранньої дитячої смертності та різноманітних форм інвалідності є природжені вади [3], частота яких в Україні становить 20,3 на 1000 новонароджених [4,8]. Природжені вади, які потребують хірургічної корекції, виявляються в 3% новонароджених дітей, смертність від яких посідає третє місце в загальній структурі дитячої смертності в перший рік життя [9]. Виникла потреба в комплексному дослідженні ультразвукової анатомії плода і новонароджених дітей [5].

Поширення патологічних станів жовчного міхура (ЖМ) та підшлункової залози (ПЗ) зумовлює потребу визначення нормального діапазону їх розмірів [7]. Наявність таких даних дозволить чіткіше визначати допустимі межі їх ехометричних показників, що важливо для діагностики захворювань на ранніх стадіях. Проте кількісний морфометричний аналіз ехометричних показни-

ків жовчного міхура та підшлункової залози в новонароджених дітей досі не проводився.

Мета дослідження. Визначити кількісний морфометричний аналіз ехометричних показників жовчного міхура та підшлункової залози в новонароджених дітей з оцінкою їх кореляційних зв'язків.

Матеріал і методи. Проведено ультразвукове дослідження ехометричних показників ЖМ (рис. 1) та ПЗ (рис. 2) у 61 новонародженої дитини без патології органів травлення апаратом Sonoline G 60S фірми "Siemens" (Німеччина) за допомогою мікроконвексного датчика 5 МГц і 10 МГц у рамках планового клінічного обстеження. Новонароджених досліджували перед годуванням у положенні на спині і на лівому боці. Сканування проводили у В-режимі в поперечній та поздовжній площинах. Вимірювали довжину і ширину ЖМ, довжину ПЗ, ширину її голівки, тіла та хвоста. Статистичну обробку даних, включаючи кореляційний та регресійний аналіз, проводили за допомогою комп'ютерних програм Statgrafics та Exel 7.0.

Результати дослідження та їх обговорення. ЖМ візуалізується у вигляді ехонегативного однорідного утворення з тонкими стінками. При поздовжньому скануванні ЖМ здебільшого грушоподібної форми (70%), рідше – овоїдної (21%), в одному випадку – U-подібної, у двох – S-подіб-

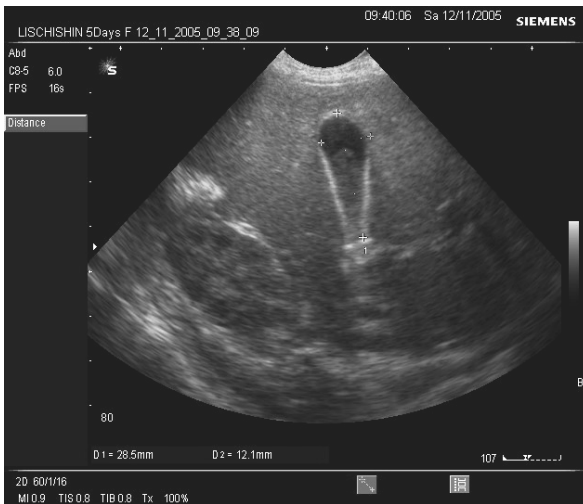

Рис. 1. Ультрасонограма. Поздовжній зріз жовчного міхура новонародженого

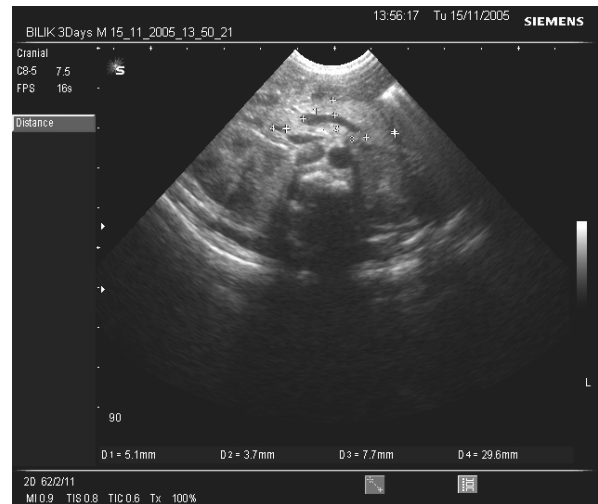

Рис. 2. Ультрасонограма. Поздовжній зріз підшлункової залози новонародженого

Таблиця

Ехометричні параметри жовчного міхура та підшлункової залози (n = 14) у новонароджених дітей (x±Sx)

Показники	Жовчний міхур	Підшлункова залоза		
		Голівка	Тіло	Хвіст
Ширина, мм	7,94±0,648	4,92±0,351 P<0,001	3,35±0,217	5,16±0,339 P<0,001
Довжина, мм	23,3±1,36	27,2±1,15		

Примітка. p – вірогідність різниць для ширини голівки та хвоста підшлункової залози порівняно з тілом органа; n – кількість спостережень

**ДЖМ = 11,33 + 1,51ШЖМ;
r = 0,716; n=14; p< 0,01**

**ШГПЗ = 1,69 + 0,62 ШХПЗ;
r = 0,603; n=14; p< 0,05**

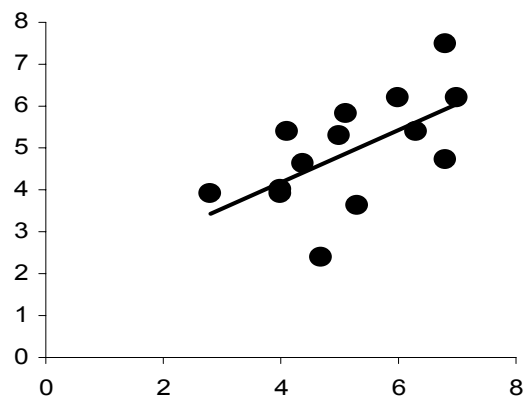
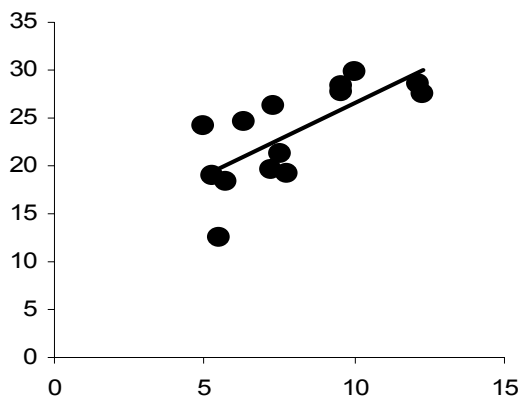


Рис. 3. Регресійний аналіз між довжиною (ДЖМ) та шириною (ШЖМ) жовчного міхура, шириною голівки (ШГПЗ) та шириною хвоста підшлункової залози (ШХПЗ) у новонароджених дітей за даними ультразвукового дослідження (r – коефіцієнт кореляції, p – вірогідність кореляційного зв'язку, n – кількість спостережень)

ної. У 12% випадків у ЖМ візуалізується гартманівський закуток. Зовнішні і внутрішні контури ЖМ чіткі, рівні. Інколи на його внутрішньому контурі візуалізується деяка шорсткість, зумовлена складками слизової оболонки. У ділянці шийки зрідка виявляється фізіологічний перегин, який при зміні положення тіла зникає. Позапечінкові жовчні протоки не візуалізуються через малий діаметр. Ехометричні параметри ЖМ новонароджених дітей наведені в таблиці.

ПЗ візуалізується при ультразвуковому дослідженні в надчеревній ділянці спереду від магі-

стральних судин (нижня порожниста вена, аорта) і хребетного стовпа. Орієнтирами розміщення і меж ПЗ є судини черевної порожнини. ПЗ новонароджених більш ехогенна порівняно з печінкою, вона візуалізується як світло-сіре однорідне поле, достатньо рівномірної акустичної щільності. У поперечній та поздовжній площинах ПЗ виявляється як невелика округла структура з добре вираженими гіперехогенними стінками, зігнутої форми. За даними ультразвукового дослідження ПЗ, найбільшу ширину має хвіст органа, меншу – голівка, і найменшу – тіло (табл.). Спів-

відношення цих розмірів вирізняє новонароджених від людей зрілого віку, в яких найбільшу ширину має голівка ПЗ, меншу – тіло, і найменшу – хвіст [1,2].

Нами встановлена наявність прямих кореляційних залежностей між довжиною та шириною ЖМ. Ширина голівки ПЗ за цих умов позитивно корелює з шириною її хвоста (рис. 3).

Відсутність кореляційних залежностей між морфометричними показниками ЖМ та ПЗ вказує на відсутність інтеграції розвитку цих органів у новонароджених.

Пряма кореляційна залежність між довжиною та шириною ЖМ зумовлена синхронністю біосинтетичних процесів, спрямованих на формування його характерної структури в новонароджених дітей. Виявлені за допомогою регресійного аналізу істотні прямопропорційні кореляційні залежності між шириною голівки та хвоста ПЗ у новонароджених вказують на синхронність біосинтетичних процесів у відповідних частинах органа, які випереджають ріст тіла зародка. Наведені морфометричні особливості частин ПЗ новонароджених дітей можуть бути підґрунтям для точнішого розмежування норми та патології в педіатричній практиці [10].

Висновки

1. Проведене ехометричне дослідження жовчного міхура та підшлункової залози в новонароджених дітей виявило наявність прямих кореляційних залежностей між довжиною та шириною жовчного міхура з рівнянням регресійної залежності – $DЖМ = 11,33 + 1,51 ШЖМ$; $r = 0,716$; $n = 14$; $p < 0,01$.

2. Ширина голівки підшлункової залози новонароджених дітей, за даними ультразвукового дослідження, позитивно корелює з шириною її хвоста ($r = 0,603$; $n = 14$; $p < 0,05$).

Перспективи подальших досліджень. Доцільно з'ясувати регресійні залежності між морфометричними показниками дванадцятипалої кишки та голівки підшлункової залози в новонароджених та грудних дітей.

Література

1. Белік Н.В. Особливості морфометричних характеристик підшлункової залози в міських

підлітків залежно від віку, статі та соматотипу // Вісн. Вінниц. нац. мед. ун-ту. – 2005. – Т. 9, № 2. – С. 205-210.

- Гуминский Ю.И. Нормальный индивидуальный объем поджелудочной железы у взрослых по данным компьютерной томографии // Теоретич. и эксперим. мед. – 2000. – № 1. – С. 27-30.
- Медведев М.В., Алтынник Н.А. К вопросу об ультразвуковой оценке анатомии плода в ранние сроки беременности // Пренатал. диагност. – 2002. – Т. 1, № 2. – С. 158-159.
- Минков И.П. Мониторинг врожденных пороков развития, их пренатальная диагностика, роль в патологии у детей и пути профилактики // Перинатол. та педіатрія. – 2000. – № 1. – С. 8-13.
- Ольхова Е.Б. Перспективы использования ультразвуковых доплеровских технологий в хирургии новорожденных // Ультразвук. и функционал. диагност. – 2002. – № 2. – С. 251-252.
- Ольхова Е.Б., Щитинин В.Е., Арапова А.В. и др. Ультразвуковая диагностика в неотложной абдоминальной хирургии новорожденных // Дет. хирургия. – 2003. – № 6. – С. 42-46.
- Прокопенко С.В., Белік Н.В., Ясько Л.П. Застосування ультразвукового методу дослідження для морфометрії печінки, жовчного міхура та підшлункової залози / Тези Всеукр. наук. конф. «Акт. пит. вікової анатом. та ембріотопіаграфії» // Клін. анат. та опер. хірург. – 2006 – Т. 5, № 2. – С. 97.
- Шадлун Д.Р. Шляхи зниження перинатальної смертності на сучасному етапі // ПАГ. – 2000. – № 1. – С. 108-111.
- Kursenne J.Y., Sapin E., Bardy P. et al. Hernies diaphragmatices congenitales // Chir. Pediatr. – 1998. – V. 29, № 1. – P. 11-17.
- Lincharadze N., Davitaya G., Tukhashvili G. Ultrasound monitoring of abdominal cavity organs in case of sepsis with ulceronecrotic enterocolitis complications in newborns (a case from experience) // Diagnostic Ultra-Sound. – 2000. – № 1. – P. 83-85.
- Miyakashi K., Ishimoto H., Tanigaki S. et al. Prenatal diagnosis of midgut volvulus by sonography and magnetic resonance imaging // Am. J. Perinatol. – 2001. – V. 18, № 8. – P. 447-450.

МОРФОЛОГИЧЕСКАЯ ХАРАКТЕРИСТИКА ЖЕЛЧНОГО ПУЗЫРЯ И ПОДЖЕЛУДОЧНОЙ ЖЕЛЕЗЫ НОВОРОЖДЕННЫХ ДЕТЕЙ ПО ДАННЫМ УЛЬТРАЗВУКОВОГО ИССЛЕДОВАНИЯ

А.М.Слободян, Ю.Т.Ахтемийчук, Ю.Е.Роговой

Резюме. Эхометрическое исследование желчного пузыря и поджелудочной железы 61 новорожденного ребенка выявило прямую корреляционную зависимость между длиной и шириной желчного пузыря, которая определяется уравнением регрессивной зависимости – $ДЖП = 11,33 + 1,51ШЖП$; $r = 0,716$; $n = 14$; $p < 0,01$. Ширина головки поджелудочной железы при этом положительно коррелирует с шириной его хвоста ($r = 0,603$; $n = 14$; $p < 0,05$).

Ключевые слова: желчный пузырь, поджелудочная железа, ультразвуковое исследование, новорожденный, морфометрия.

MORPHOMETRIC CHARACTERISTIC OF THE GALLBLADDER AND PANCREAS OF NEWBORN INFANTS BASED ON THE FINDINGS OF AN ULTRASOUND INVESTIGATION*O.M.Slobodian, Yu.T.Akhtemiichuk, Yu.Ye.Rohovyi*

Abstract. An exometric examination of the gallbladder and pancreas in 61 newborn infants has revealed a correlation dependence between the length and width of the gallbladder (WGB, LGB) which is expressed by the equation of regression dependence – $WGB=11,33+1,51 LGB$; $r=0,716$; $n=14$; $p<0,01$. The width of the head of the pancreas positively correlates with the width of its tail ($r=0,603$; $n=14$; $p<0,05$).

Key words: gallbladder, pancreas, ultrasound investigation, newborn, morphometry.

Рецензент – проф. Б.Г.Макар

Bukovinian State Medical University (Chernivtsi)

Buk. Med. Herald. – 2007. – Vol.11, №2. - P.78-81

Надійшла до редакції 19.04.2007 року

УДК 616-097:616.33-002.44

Т.В.Сорокман, Г.Б.Боднар

АСОЦІАЦІЇ ГЕНІВ HLA-СИСТЕМИ З РОЗВИТКОМ ГАСТРОДУОДЕНАЛЬНОЇ ПАТОЛОГІЇ В ДІТЕЙ БУКОВИНИ

Кафедра педіатрії та медичної генетики (зав. – проф. Т.В.Сорокман)
Буковинського державного медичного університету, м.Чернівці

Резюме. Вивчено асоціації HLA-системи з гастро-дуоденальною патологією в дітей Чернівецької області методом ДНК-типування поліморфізму гена DQA1 за допомогою полімеразної ланцюгової реакції. Виявлено зв'язок частоти патології верхніх відділів шлунково-

кишкового тракту зі специфічностями DQA10103 та DQA10201.

Ключові слова: діти, гастродуоденальна патологія, гени HLA-системи.

Вступ. Упродовж останніх десятиріч постійно змінюється точка зору щодо етіології та патогенезу гастродуоденальної патології (ГДП) в дітей. Серед несприятливих преморбідних чинників, що підвищують ризик розвитку захворювання, важливе місце займає спадковість, без якої важко уявити розвиток патології в дітей, особливо в 5-6-річному віці [2].

За даними ВООЗ, захворювання зі спадковою схильністю становлять більше 90% у загальному спектрі патології людини [1]. Незважаючи на те, що поліетиологічність ГДП є загальнови-знаною, участь генетичних чинників у її розвитку до недавнього часу здавалася проблематичною [8]. Нині відомо, що єдиною ділянкою геному, що асоціюється з ГДП, є головний комплекс гістосумісності людини (HLA). Вклад цього комплексу оцінюється від 30 до 70% від загального генетичного ефекту. Пошук генів схильності до ГДП, особливо деструктивних уражень слизової оболонки шлунково-кишкового тракту, що проводиться різними науковими школами світу, призвів до розуміння наявності міжпопуляційних та міжетнічних особливостей алельного поліморфізму. Більшість наукових праць виконані за кордоном [6-8], незначна кількість – у Росії [2,3], окремі дослідження проведені в Грузії [4,5], Латвії [1]. Подібні дослідження в Україні тільки розпочинаються. Тому пошук методів ранньої діагностики та маркерів генетичної обтяженості ГДП є актуальною науковою проблемою. Вивчення ролі генетичних чинників ризику розвитку ГДП є пер-

спективним щодо проведення її первинної профілактики.

Мета дослідження. Виявити особливості асоціації генів HLA II класу з розвитком гастро-дуоденальної патології в дітей Чернівецької області.

Матеріал і методи. Під спостереженням перебували 66 дітей віком від 7 до 18 років. Діти розподілені на підгрупи за віком, статтю та наявністю або відсутністю спадкової схильності до ГДП. Основну групу склали 30 дітей, хворих на ГДП, групу порівняння – 36 практично здорових дітей.

Комплексне клініко-анамнестичне, лабораторне та інструментальне обстеження здійснювали за загальними методами. Основні та супутні діагнози верифікувалися за МКХ-10. З метою визначення ендоскопічних і функціональних змін верхніх відділів травного шляху виконувалася ФЕГДС за допомогою фіброгастроуденоскопа "Pentax FG – 24P" з визначенням ендоскопічних критеріїв наявності гелікобактерної інфекції, цитологічним дослідженням мазка-відбитка та визначенням антитіл методом імуоферментного аналізу. Морфологічні зміни оцінювали за візуально-аналоговою шкалою.

Одночасно з ФЕГДС проводили інтрагастральну рН-метрію з вивченням секреторної і олуноуючої функції шлунка за різницею значень рН у тілі й антрумі (В.М. Чернобровий, 1990).

Дослідження імуногенетичного статусу хворих проводили на базі цитогенетичної лабораторії Львівського Інституту спадкової патології АМН України методом молекулярного ДНК-ти-